

# «OLD FASHION» PLASTIES MIXTES INTRA- ET EXTRA-ARTICULAIRES DU GENOU POUR LÉSION CHRONIQUE DU LIGAMENT CROISÉ ANTÉRIEUR RÉSULTATS À MOYEN TERME. INDICATIONS

H. COSTA<sup>1</sup>, L. LOOTVOET<sup>1</sup>, O. HIMMER<sup>1</sup>, J. P. GHOSEZ<sup>1</sup>

Les auteurs étudient les résultats d'une série homogène de 60 genoux opérés par ligamentoplastie mixte intra- et extraarticulaire pour laxité antérieure chronique. La technique est celle de MacIntosh décrite par Jean-Claude Imbert, prélevant un transplant continu sur l'appareil extenseur. Les patients ont été opérés par le même chirurgien mais interrogés et examinés pour ce travail par un autre praticien. Les résultats sont analysés quant à la douleur, la stabilité, la mobilité et la reprise des activités sportives (type et niveau). Ils ne semblent pas être influencés par certains facteurs décrits comme péjoratifs, notamment le diamètre relativement petit du transplant, l'arthrotomie, l'immobilisation plâtrée post-opératoire de trois semaines, une décharge globale de six semaines, un flexum toléré jusqu'à la seizième semaine, dans le cadre d'un programme de rééducation excessivement lent, n'autorisant la reprise du sport de compétition au niveau antérieur qu'au premier anniversaire de l'intervention. Si seulement 76,6% des patients ont un résultat jugé Très Bon ou Bon, l'analyse des résultats moyens (16,6%) et mauvais (6,5%) retrouve autant d'éléments préopératoires défavorables qui deviennent déterminants dans les indications : conservation méniscale, âge, activités sportives, lésions dégénératives préopératoires, origine de l'accident et motivation de l'opéré.

**Keywords :** laxity ; knee ; MacIntosh ; ligamentoplasty.

**Mots-clés :** laxité ; genou ; MacIntosh ; ligamentoplastie.

## INTRODUCTION

Au vu du nombre de techniques et de modalités décrites, la chirurgie des laxités antérieures chroniques du genou ne fait pas l'unanimité. La pratique plus importante des sports contraignants a augmenté considérablement le nombre de lésions et, d'autre part, le blessé souhaite de plus en plus souvent récupérer son intégrité physique pour reprendre ses activités sportives à un niveau identique à celui qui précédait le traumatisme responsable.

Les plasties extra-articulaires isolées ont fait la preuve de leur insuffisance à moyen et long terme (5, 7, 26) et doivent être réservées aux laxités antérieures isolées chez des sujets peu ou pas sportifs et chez des sujets plus âgés.

Ces plasties de type Lemaire n'ont certainement pas d'indication dans les laxités antérieures globales caractérisées par un ressaut en rotation interne et surtout en rotation externe (13, 21). Si J. Y. Dupont décrit l'association d'un ressaut en rotation interne et en rotation externe dans plus de 60% des cas, nous en retrouvons, dans notre série, près de 100% ... Peut-être faut-il trouver la raison dans le fait que nous recrutons exception-

<sup>1</sup> Service d'Orthopédie et de Traumatologie, Clinique Saint-Luc, Bouge, 5000 Namur, Belgique.

Correspondance et tirés-à-part : H. Costa.

nellement la lésion aiguë et que nous voyons le blessé tardivement, lorsque la laxité s'est globalisée ?

L'association d'une plastie intraarticulaire et d'une plastie extraarticulaire a fait la preuve de ses qualités stabilisatrices sur les laxités antérieures. Les possibilités de prélèvement sont multiples. Les qualités biomécaniques de ces transplants sont très variables (19) avec les défauts inhérents aux sites de prélèvement et aux insuffisances qu'ils provoquent. Le prélèvement du transplant «tendon du droit antérieur — surtout pré-rotulien — tendon rotulien» ne provoque aucun déficit activo-passif de l'appareil extenseur alors que celui du fascia lata peut déstabiliser le compartiment externe (4, 5). Sa longueur permet de combiner le geste intra- et extra-articulaire sans grandes difficultés techniques et sans toucher au complexe externe. En contrepartie, sa qualité biomécanique est médiocre surtout sur le site pré-rotulien, mais elle peut être notablement améliorée par un prélèvement sous-périosté (19, 25) et par l'utilisation d'artifices de renforcement. Les tendances actuelles prônent des prélèvements de plus en plus volumineux et condamnent largement l'immobilisation post-opératoire (13, 21), la décharge et le flexum prolongé et d'autres «habitudes» que nous avons et qui ne nous semblaient pas détériorer la qualité de nos résultats. Nous avons donc voulu revoir tous nos opérés avec un recul suffisant pour juger de la nécessité de changer et de se mettre «à la mode» ou si nous devons plutôt affiner et revoir nos indications.

### MATÉRIEL D'ÉTUDE

Septante genoux, chez septante patients, ont été opérés de 1983 à 1986 par le même chirurgien. Soixante (86%) ont été revus et examinés par le même examinateur avec un bilan radiographique comparatif aux clichés pré-opératoires. Tous les genoux ont été testés au KT 1000 pour objectiver de manière reproductible les laxités antéro-postérieures résiduelles (3, 11). L'âge moyen au moment de l'intervention est de 25 ans avec des extrêmes de 15 à 38 ans (une seule patiente avait 15 ans et ses cartilages de croissance étaient, bien sûr, fusionnés). Le recul moyen est de 39,6 mois (extrêmes de 36 à 72 mois). La prépondérance masculine est nette

(51 hommes pour 9 femmes). Il n'y a pas de différence significative quant au côté opéré (35 à droite pour 25 à gauche). La durée séparant le traumatisme initial de l'acte chirurgical va de 3 mois à 15 ans sans influence notable sur le résultat final dans notre série. Le sport avec 55 cas, dont 67% le football, est le principal «fournisseur», alors que nous ne retrouvons que 4 cas d'accident de travail et 1 de la voie publique. Tous les genoux ont fait l'objet d'un bilan arthroscopique quelques semaines avant la ligamentoplastie, pour permettre le traitement d'éventuelles lésions méniscales (suture ou résection).

### INDICATION OPÉRATOIRE

L'indication opératoire a toujours été posée en fonction de :

- l'existence d'une *instabilité* sur une laxité antérieure globale (Lachman + à ++++, ressaut en rotation interne + à ++++ et en rotation externe + à ++++) (6, 7) ; nous n'avons jamais opéré de genou laxé sans instabilité (21) ;
- l'échec d'une rééducation fonctionnelle prolongée ;
- le souci du patient de reprendre les activités sportives (ou plus rarement professionnelles) empêchées par l'instabilité ou en corollaire, son refus de s'orienter vers des sports moins contraignants ;
- l'acceptation «contractuelle» préalable du patient d'une rééducation réglementée pour revenir à un état sportif antérieur après un an.

### TECHNIQUE OPÉRATOIRE

La technique opératoire a été globalement celle de J.-C. Imbert (25). Nous ne ferons que rappeler les temps essentiels et quelques points particuliers :

- deux voies d'abord, une antéro-interne pour le prélèvement, une autre externe pour le creusement du tunnel condylien de dehors en dedans et la plastie extra-articulaire ; les décollements cutanés importants, sources de nécroses, sont ainsi évités ; la voie d'abord unique, dont nous n'avons pas l'expérience, a certainement ses indications, surtout chez les jeunes femmes ;

- le diamètre moyen du transplant est de 8 à 9 mm pour une longueur de 17 à 20 cm ; les études histologiques (1, 2) ont montré que la revascularisation se faisait de la périphérie vers le centre et qu'elle était très lente ; si on peut dire que l'augmentation du volume du transplant augmente sa résistance mécanique immédiate, il est impossible d'affirmer jusqu'à quel point la revascularisation se fera vers le centre et s'il y a accroissement de la solidité à moyen terme ; le transplant de dimension moyenne a par contre l'avantage d'éviter les conflits dans la surface inter-condylienne, des «noch plasty» trop importantes et enfin des coutures trop contraignantes aux angles de réflexion sur les condyles ;
- localisation très soigneuse des tunnels pour une isométrie la meilleure possible ; l'orifice intra-articulaire du tunnel tibial est légèrement plus antérieur et interne que l'insertion distale normale du L.C.A. ; le tunnel transcondylien est postérieur et supérieur par rapport à l'insertion proximale du L.C.A. (7) ;
- élargissement en diabolos des orifices osseux pour éviter les arêtes coupantes ;
- fixation très soigneuse du transplant au sortir du tunnel condylien sur l'ensemble du fascia lata jusqu'au tubercule de Gerdy et la loge antéro-externe par des fils séparés ; les agrafes ont été abandonnées parce que volumineuses sous la peau et responsables de complications ;
- renforcement du transplant dans sa portion pré-rotulienne, d'une part, par un décollement sous-périosté et, d'autre part, en comblant ce site par une languette tendineuse prélevée sur le terrain.

En postopératoire (24), tous les patients ont été immobilisés dans un plâtre cruropédieux pendant 3 semaines mais en prescrivant une tonification isométrique du quadriceps et du vaste interne. Déplâtrés à la troisième semaine, ils continuent leur rééducation en décharge jusqu'à la sixième semaine. Pendant cette période, une mobilisation passive (arthromoteur) du genou est entreprise en gardant une flexion de 20°.

L'appui progressif est autorisé à partir de la sixième semaine, en même temps que l'on essaie

de récupérer progressivement l'extension complète. Un flexum est toléré jusqu'à la seizième semaine. Au terme de ce délai, la reprise des sports non contraignants est autorisée (natation, vélo, ...). L'entraînement des sports pivots débute au huitième mois et la reprise de la compétition après un an.

Cette rééducation est lente et progressive et est guidée par les études histologiques et biomécaniques réalisées par les différents auteurs sur les transplants tendineux.

L'étude d'Arnoczky *et al.* (2) montre qu'il faut plus de vingt semaines pour obtenir une revascularisation complète du transplant et que cette revascularisation se fait de la périphérie vers le centre.

Fayard *et al.* (14) montrent que la résistance mécanique d'un transplant de tendon rotulien chez le chien n'a que 82% de la résistance du tendon rotulien controlatéral et que 75% par rapport à un L.C.A. normal à un an. Chambat en 1985 (6) réalise plusieurs prélèvements histologiques sur des transplants de tendons rotuliens de chien. Après neuf mois, les fibres collagènes sont orientées mais on observe encore une hypervascularisation. Il faut attendre entre un et trois ans pour avoir l'aspect histologique d'un L.C.A. normal avec diminution de cette hypervascularisation, ce qui correspond à un retour à des valeurs de résistance mécanique plus satisfaisantes.

## RÉSULTATS

Les résultats sont analysés quant à la laxité, la stabilité, la douleur, la mobilité, la reprise des activités sportives en tenant compte du type de sport et du niveau sportif selon la classification CLAS du groupe Arpège (10).

Un excellent résultat est celui du sujet qui a repris le même sport au même niveau ou à un niveau supérieur et qui présente des scores égaux ou supérieurs à 9 pour la stabilité, 8 pour la douleur et 8 pour la mobilité. Un bon résultat est celui du sujet qui a repris le même sport à un niveau inférieur ou bien un autre sport moins traumatisant à un même niveau avec des scores supérieurs ou égaux à 8 pour la stabilité, 7 pour

les douleurs et la résistance à la fatigue et 7 pour la mobilité.

Un résultat moyen est celui du sujet pratiquant un autre sport à un autre niveau et présentant des scores supérieurs ou égaux à 7 pour la stabilité, 6 pour la douleur et la résistance à la fatigue et 7 pour la mobilité.

Un mauvais résultat est celui du sujet n'ayant pas repris le sport ou ayant des scores inférieurs à 7 pour la stabilité, 6 pour la douleur et la résistance à la fatigue et 7 pour la mobilité.

Nous avons obtenu 76,6% de très bons et bons résultats, 16,6% de résultats moyens et 6,5% de mauvais résultats (tabl. I).

**1. Laxité**

La laxité a été étudiée en recherchant le signe de Lachman et le ressaut, et en testant tous les genoux à l'arthromètre K.T. 1000. En postopératoire, 98,5% des patients ont un Lachman (—) ou (+) avec arrêt dur, alors qu'en pré-opératoire, 80% des patients avaient un Lachman (++) ou (+++) (tabl. II, III et IV).

Les K.T. 1000 permettent d'objectiver aisément et de manière reproductible la laxité antérieure maximale. Cette laxité a été mesurée à la fois sur le genou opéré et le genou controlatéral. En se référant à l'étude de Jenny *et al.* (16), nous avons pris en considération la laxité antérieure en traction maximale. Une différence de plus de 7 mm entre les deux genoux est considérée comme pathologique (tabl. V et VI).

Tableau I. — Résultats objectifs

Résultat	Nombre de cas	Pourcentage
Très bon	26	43,3%
Bon	20	33,3%
Moyen	10	16,6%
Mauvais	4	6,5%

Tableau II. — Comparaison du Lachman en pré- et postopératoire

Préop.		Postop.	
20%	(+)	(-)	57%
63,5%	(++)	(+)	41,5%
16,5%	(+++)	(++)	1,5%

Tableau III. — Lachman préopératoire

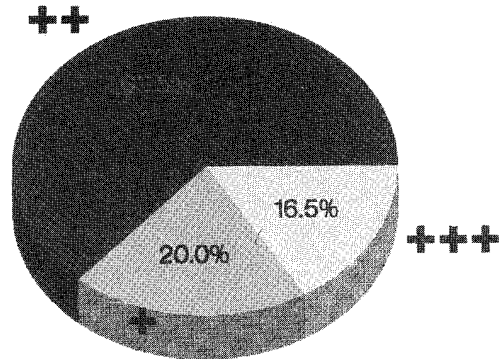


Tableau IV. — Lachman postopératoire

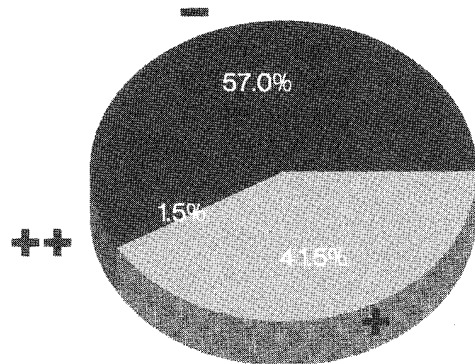
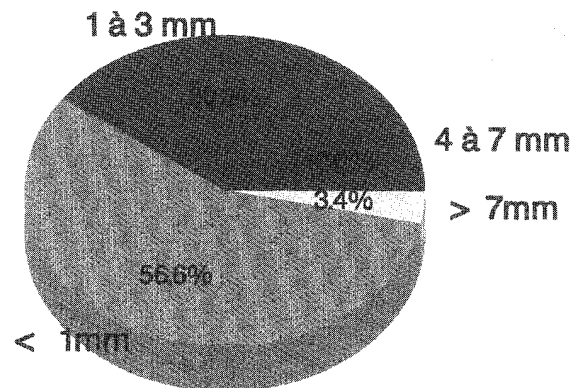


Tableau V. — K.T. 1000 postopératoire

0 à 1 mm	34/60	56,6%
> 1 à 3 mm	18/60	30%
> 3 à 7 mm	6/60	10%
> 7 mm	2/60	3,3%

Tableau VI. — KT 1000 postopératoire



Dans notre série, un Lachman négatif (—) correspond à une laxité antérieure maximale moyenne de + 0,58 mm. Un Lachman positif (+) correspond à une laxité antérieure maximale moyenne de + 2,42 mm par rapport au côté sain. Le *ressaut* est retrouvé chez 4 patients : 3 fois en rotation externe dont un genou avec une ébauche de ressaut en rotation interne et une fois en rotation interne. Tous ces genoux ont un Lachman +. Un seul patient ressent une instabilité occasionnelle en terrain accidenté. Chez 3 de ces patients, le test au K.T. 1000 montre une laxité antérieure maximale à la limite supérieure de la normale (7 mm) et tous ces patients ont un résultat moyen. Le patient avec le ressaut en rotation externe et l'ébauche de ressaut en rotation interne a un test au K.T. 1000 normal (1 mm) et a un bon résultat.

## 2. Stabilité

Nonante-trois et demi % des genoux n'ont plus présenté d'instabilité. Parmi eux, 5% disent avoir une *appréhension* pour cette instabilité alors qu'ils ne l'ont jamais ressentie. Quatre patients (6,5%) se disent instables : un patient a un Lachman isolé ++ sans ressaut avec un mauvais résultat ; le second a un Lachman + sans ressaut mais présente une gonarthrose fémoro-tibiale interne très évoluée également avec un mauvais résultat ; le troisième ressent occasionnellement l'instabilité en terrain irrégulier mais présente un ressaut en rotation externe (+) et est coté «moyen» ; le quatrième, qui n'a pas de genou laxé dans le plan antéro-postérieur mais qui présente un VFE ++++, reprend un sport pivot en compétition en utilisant un *Derotation Brace*. Il est classé dans les mauvais résultats.

## 3. Sport

Le reprise des activités sportives est détaillée en fonction du type de sport et du niveau sportif dans les tableaux VII et VIII.

Sur 52 patients pratiquant un sport «pivot-contact» ou «pivot» avant l'accident, 36 (60%) ont pu reprendre une activité sportive en sport «pivot-

Tableau VII

	Avant. acc.	Après opération
Sports «pivot-contact»	65%	38,5%
Sports «pivot»	21,5%	21,5%
Sports sans pivot	3,5%	18,5%
Pas d'activité sportive	10%	21,5%

Tableau VIII. — Niveau sportif (selon la classification C.L.A.S.)

	Avant accident	Après l'intervention
C	44	30
L	8	14
A	4	9
S	4	7

contact» ou «pivot». Sur 35 patients pratiquant la compétition dans un sport «pivot-contact», 51,5% ont repris le même sport au même niveau, 8,5% ont repris la compétition en sport «pivot-non contact» et 8,5% ont repris une activité sportive de loisir «pivot-contact».

## ANALYSE DES RÉSULTATS

Nous avons analysé ces résultats et cherché les éléments qui les influencent favorablement et défavorablement.

### a) Conservation méniscale

Vingt-et-un genoux sur 60 (35%) avaient un capital méniscale complet : 7 ont des ménisques intacts au moment de la chirurgie, 8 ménisques internes et 1 externe ont été suturés en même temps que la ligamentoplastie et enfin, 6 genoux présentaient des lésions méniscales qualifiées de non chirurgicales, trop petites que pour imposer résection ou suture.

Sur ces 21 genoux, 18 (85%) ont un résultat très bon et bon. Trois sont cotés moyens. La conservation méniscale semble donc prépondérante dans la qualité du résultat final et il ne faut pas hésiter à tolérer des petites lésions qui seront stabilisées par la chirurgie ligamentaire.

Si l'on se souvient des résultats sur la *laxité* (98,5% de Lachman — et + avec arrêt dur), on peut dire que, dans notre série, cet excellent score n'est pas influencé par la méniscectomie interne ou externe contrairement à ce qui a été décrit (11).

#### b) Âge

L'âge moyen des patients au moment de l'intervention n'est pas significativement différent sur les résultats TB, B et moyens. Par contre, il influence défavorablement les mauvais résultats où l'âge moyen est de 30 ans. Sur les 4 mauvais résultats, 2 patients ont plus de 37 ans.

#### c) Activité — Motivation

La motivation sportive est déterminante pour la qualité du résultat. La rééducation est lourde et impose le souci constant de récupérer son intégrité fonctionnelle. Sur 4 accidents de travail, il y a un mauvais résultat et deux résultats moyens. Le quatrième accident de travail est survenu chez un paracommando dans le cadre de ses activités professionnelles qui sont à assimiler à une activité sportive, et le résultat final a été très bon.

#### d) Radiographie

L'étude systématique des radiographies pré- et postopératoires montre clairement que la présence d'arthrose influence défavorablement le résultat final. Cinquante genoux (83%) présentaient un status radiologique pré-opératoire normal et 5 genoux avaient un status pré-arthrosique (post-méniscectomie). Quatre genoux étaient porteurs de lésions arthrosiques avérées et un genou avait des signes radiologiques d'algodystrophie.

Tous les genoux arthrosiques ont vu s'aggraver leur lésion. Il en est de même pour le genou algodystrophique. Mais, si l'arthrose compromet nettement le résultat final, par contre, les lésions pré-arthrosiques (post-méniscectomie) semblent stabilisées par la plastie. Se référant à l'article de Dejour *et al.* (11) qui présentent une série plus longue et de comparaison difficile, on peut dire que l'incidence de l'arthrose semble beaucoup

moins importante dans la nôtre. Faut-il y voir comme raison que, dans cette dernière, la laxité résiduelle est moins importante et que le fascia lata est préservé ?

#### e) Complications

Nous n'avons à déplorer aucune complication septique ni algodystrophique.

Une rupture du tendon quadricipital, après une importante chute au troisième mois post-opératoire, a été traitée par suture et immobilisation plâtrée de six semaines avec un bon résultat final.

Deux raideurs articulaires postopératoires seulement ont nécessité traitement : la première a été mobilisée sous anesthésie générale un mois après l'ablation du plâtre mais le résultat final a été considéré comme mauvais à cause de la douleur résiduelle ; la deuxième a nécessité une arthrolyse par arthroscopie à six mois avec section de l'aile externe et finalement un bon résultat.

#### f) Conclusion

Nous pouvons dire que les résultats de cette intervention, selon les modalités propres que nous avons décrites, sont très bons sur la stabilité et un peu moins sur la laxité. L'intervention a un effet remarquable sur la conservation cartilagineuse puisque plus de 83% des patients gardent un genou normal. Les meilleures indications sont représentées par des instabilités chez les sujets jeunes, sportifs, sans lésions dégénératives et avec conservation méniscale.

L'indication doit être pondérée chez les sujets plus âgés, moins motivés et présentant des lésions dégénératives avancées.

Au vu des résultats, nous pensons qu'il n'est pas nécessaire de recourir à des plasties plus volumineuses pour des raisons évoquées plus haut : résistance mécanique, revascularisation, contraintes moindres au niveau des tunnels osseux et de l'échancrure intercondylienne (*Notch Plasty*). L'immobilisation plâtrée de trois semaines, la décharge de six semaines et la tolérance d'un flexum jusqu'à la seizième semaine, ne semblent pas hypothéquer l'avenir fonctionnel du genou et les résultats nous

confortent dans notre attitude à poursuivre une rééducation lente et progressive.

Cependant, devant les assauts menés, sans doute avec raison, contre l'immobilisation plâtrée, nous avons décidé de la supprimer et de commencer, dès le cinquième jour, la mobilisation sur arthromoteur sans limitation de la mobilité, laissant à la douleur le soin de freiner la machine. La mise en charge a lieu à la fin de la troisième semaine et l'abandon des cannes à partir de la sixième semaine.

L'étude comparative de nos deux séries sera faite dans quelques années.

### BIBLIOGRAPHIE

1. Arnoczky S. P., Rubin R. M., Marshall J. L. Microvasculature of the cruciate ligaments and its response to injury. *J. Bone Joint Surg.*, 1979, 61-A, 1221-1228.
2. Arnoczky S. P., Tarvin G. B., Marshall J. L. Anterior cruciate ligament replacement using patellar tendon. *J. Bone Joint Surg.*, 1982, 64-A, 217-224.
3. Barthelemy J. P. Mesure des laxités du genou dans le pivot central du genou. XVII<sup>es</sup> Journées de Chirurgie Orthopédique et Traumatologie de l'Hôpital Bichat, Paris, 1989.
4. Besse J. L., Mainetti E., Moyen B., Lerat J. L. Résultats des plasties externes extra-articulaires dans les laxités antérieures du genou. Journées lyonnaises de Chirurgie du Genou et de Traumatologie du sport, Lyon, 1989, 65.
5. Burgot D., Rosset Ph., Favard L., Burdin Ph. Laxités chroniques antérieures du genou traitées par ligamentoplastie extra-articulaire. *Rev. Chir. Orthop.*, 1988, 74, 424-429.
6. Chambat P. Le ligament croisé antérieur. Cahiers d'enseignement de la S.O.F.C.O.T., Conférences d'Enseignement, 1985, 79-101.
7. Clancy W. G., Nelson Jr. D. A., Reider B., Narechania R. G. Anterior cruciate ligament reconstruction using one third of the patellar ligament, augmented by extra-articular tendon transfer. *J. Bone Joint Surg.*, 1982, 64-A, 352-358.
8. Colombelles F. Le traitement des ruptures anciennes du L.C.A. par une plastie extra-articulaire isolée, dans le Pivot Central du Genou. XVII<sup>es</sup> Journées de Chirurgie Orthopédique et Traumatologie de l'Hôpital Bichat, Paris, 1989.
9. Daniels W. J. Me., Dameron T. B. Untreated ruptures of the anterior cruciate ligament. *J. Bone Joint Surg.*, 1980, 62-A, 696-704.
10. Dejour H. Les résultats des laxités antérieures du genou. Symposium S.O.F.C.O.T. *Rev. Chir. Orthop.*, 1983, 69, 255-302.
11. Dejour H., Walch G., Neyret Ph., Adeleine P. Résultats des laxités chroniques opérées. À propos de 251 cas revus avec un recul minimum de 3 ans. *Rev. Chir. Orthop.*, 1988, 74, 614-621.
12. Dejour H. Notre expérience de la reconstruction du L.C.A., dans le Pivot Central du genou. XVII<sup>es</sup> Journées de Chirurgie Orthopédique et Traumatologique de l'Hôpital Bichat, Paris, 1989.
13. Dupont J. Y., Bellier G. Le ressaut en rotation externe dans les ruptures du ligament croisé antérieur. *Rev. Chir. Orthop.*, 1988, 74, 413-423.
14. Fayard J. P., Chambat P., Dejour H. Étude expérimentale chez le chien. *Rev. Chir. Orthop.*, 1982, 68, 93-96.
15. Jakob R. P. Plastie du ligament rotulien sous arthroscopie, dans le pivot central du genou. XVII<sup>es</sup> Journées de Chirurgie Orthopédique et Traumatologique de l'Hôpital Bichat, Paris, 1989.
16. Jenny J. Y., Perrier J. P., Chatelet J. C. Étude radiologique et arthrotomique de la laxité antérieure chronique. Journées Lyonnaises du Genou, Lyon, 1989.
17. Lerat J. L., Moyen B., Brunet Guedj E., Perrier J. P., Jenny J. Y., Mainetti E. Mesure des laxités antérieures du genou par radiographies dynamiques et par l'arthromètre K.T. 1000. Journées Lyonnaises de Chirurgie du Genou, Lyon, 1989.
18. Moyen B. Isométrie, Ancrage, Tension du L.C.A. Journées Lyonnaises de Chirurgie du Genou et de Traumatologie du Sport, Lyon, 1989.
19. Noyes F. R. Biomechanical analysis of human ligament grafts used in knee ligament repair and reconstructions. *J. Bone Joint Surg.*, 1984, 66-A, 345-352.
20. Paulos L. E., Butler D. L., Noyes F. R., Grood E. S. Intra-articular reconstruction. *Clin. Orthop.*, 1983, 172, 70-84.
21. Saillant G., Benazet J. P., Monpierre H., Garçon P., Roy Camille R. Reconstruction du ligament croisé antérieur par plastie intra-articulaire. *Rev. Chir. Orthop.*, 1987, 73, 197-200.
22. Schoemakers S. C., Markolf K. L. In vivo knee instability. *J. Bone Joint Surg.*, 1982, 64-A, 208-216.
23. Schoemakers S. C., Markolf K. L. The role of the meniscus in the anterior-posterior stability of the loaded anterior cruciate deficient knee. *J. Bone Joint Surg.*, 1986, 68-A, 71-78.
24. Valentin A. Rééducation après intervention palliative du ligament croisé antérieur selon la technique de MacIntosh-Imbert. Mémoire de Licence en Kinésithérapie, 1985.
25. Varaud M. M. Transplantation palliative du ligament croisé antérieur par procédé mixte intra- et extra-articulaire. Thèse de Médecine, 1983.
26. Witvoet J., Hubert L., Christel P. La place des plasties capsulo-ligamentaires périphériques dans le traitement des instabilités antérieures chroniques du genou. *Rev. Chir. Orthop.*, 1987, 73, 325-336.

## SAMENVATTING

*H. COSTA, L. LOOTVOET, O. HIMMER en J. P. GHOSEZ. „Old fashion” gemengde intra- en extra-articulaire knieligamentplastieken, voor chronisch letsel van de voorste kruisband. Resultaten op middenlange termijn. Indikaties.*

De auteurs hebben de resultaten van een homogene serie van 60 met een gemengde intra- en extra-articulaire ligamentplastiek geopereerde knieën, met een anteriore chronische laxiteit, doorgenomen.

De door J. C. Imbert beschreven techniek van MacIntosh werd toegepast, met name het gebruik van een continu transplantaat uit het strekapparaat. De patiënten werden door dezelfde chirurg geopereerd, en in het kader van dit werk door een andere arts ondervraagd en onderzocht. De resultaten qua pijn, stabiliteit, beweeglijkheid en sporthervatting (type en niveau) worden gerapporteerd. Sommige factoren, waarvan bijna algemeen aanvaard wordt dat zij ongunstig het resultaat beïnvloeden, hebben in feite geen invloed: transplantaat met kleine diameter; arthrotomie; postoperatieve gips-immobilisatie van 3 weken of meer; globale ontlasting van 6 weken of meer; een verlies aan extensie, aanvaard tot op de 16de postoperatieve week; traag revalidatieprogramma, waarbij competitiesporthervatting op hetzelfde niveau als pre-operatief, pas na de verjaring van de ingreep wordt toegelaten.

Bij 76,6% van de patiënten werd een goed à zeer goed resultaat gezien. Bij analyse van de middelmatige (16,6%) en slechte (6,5%) resultaten, worden pre-operatief enige ongunstige elementen vastgesteld, die ook beslissend zullen zijn bij de indicatie: bewaarde meniscus, leeftijd, pre-operatieve degeneratieve letsels, oorzaak van het ongeval en motivatie van de patiënt.

## SUMMARY

*H. COSTA, L. LOOTVOET, O. HIMMER and J. P. GHOSEZ. “Old fashion” combined extra- and intra-articular ligamentoplasty of the knee. Midterm results. Indications.*

The authors studied the results of a homogeneous group of 60 knees on which were performed intra- and extraarticular ligamentoplasty for chronic anterior laxity. The MacIntosh technique as described by Imbert was used. This consisted of a continuous transplant taken from the extensor apparatus. The patients were operated by the same surgeon but questioned by another. The results were analyzed for stability, pain and resumption of sports (kind and level). Certain parameters were currently found to be unfavorable, such as relatively small transplant diameter, arthrotomy, 3 or more weeks of postoperative plaster immobilization, total discharge period of 6 or more weeks, lack of extension tolerated until the 16th week, a very slow rate reeducation allowing competition at the prior level only after a year following surgery in particular, do not seem to influence the results.

Only 76,6% of the patients had a result considered to be very good or good, and the analysis of average (16.6%) and poor (6.5%) results showed preoperative factors which indicated the prognosis. These included meniscus conservation, age, sports activities, preoperative degenerative lesions, type of accident and the patient's motivation.

Reçu le 22-4-91.

Accepté pour publication le 6-6-91.