

# OSTÉOPOROSE TRANSITOIRE DE LA HANCHE PRÉSENTATION D'UN CAS ET REVUE DE LA LITTÉRATURE

M. LEYES VENCE, F. J. ARRIOLA GUENAGA, J. R. VALENTÍ NÍN

Nous rapportons un cas d'ostéoporose transitoire idiopathique de la hanche (OTIH), chez un patient de 43 ans. Il présentait une douleur inguinale entraînant une boiterie, avec une image radiologique de raréfaction osseuse, et hyperfixation diffuse de la hanche à la scintigraphie osseuse. L'IRM montrait un hyposignal au niveau médullaire de la tête et du col du fémur en séquences pondérées en T1, et un hypersignal en T2. Le bilan hématologique et biologique était normal. La guérison fut obtenue après mise en décharge et traitement par calcitonine et calcium. L'aspect radiologique se normalisa en même temps que la résolution de la symptomatologie.

**Keywords :** transient osteoporosis ; hip.

**Mots-clés :** ostéoporose transitoire ; hanche.

## INTRODUCTION

En 1959 Curtiss et Kincaid (1) ont décrit le syndrome de l'ostéoporose transitoire idiopathique de la hanche à propos de trois femmes qui avaient une douleur à la hanche et une ostéoporose péri-articulaire durant le troisième trimestre de la grossesse. La symptomatologie disparut et la radiologie se normalisa sans qu'il soit possible de poser un diagnostic. Le même syndrome a été récemment décrit par d'autres auteurs (4, 5, 6). L'ostéoporose transitoire de la hanche est une cause peu fréquente de douleur à la hanche, mais qui doit être reconnue afin d'éviter des mesures thérapeutiques inappropriées. Nous présentons un nouveau cas et une revue de la littérature.

## CAS CLINIQUE

Au moment du diagnostic le patient était âgé de 43 ans. Cliniquement il présentait une douleur

au niveau de la hanche, entraînant une boiterie depuis 2 mois. La douleur était apparue subitement, sans antécédent traumatologique connu, elle s'était aggravée progressivement et avait imposé un repos absolu au lit pendant trois semaines. A l'examen le patient présentait une légère atrophie de la cuisse droite, sans signes inflammatoires et une marche antalgique, avec la mobilité suivante : flexion 100°, extension 0°, abduction 40°, adduction 30°, rotation interne 20° et rotation externe 30°. Le patient n'avait pas présenté de fièvre et le bilan biologique et hématologique était normal. L'examen radiologique du bassin montrait une intense déminéralisation osseuse (fig. 1a) de la tête fémorale droite avec disparition de la bande dense sous-chondrale ainsi qu'une diminution des travées osseuses. La scintigraphie osseuse au technétium 99 montrait une hyperfixation diffuse de la tête fémorale et du cotyle ; l'IRM montrait un hyposignal au niveau de la tête et du col fémoral en T1 (fig. 2a) avec un hypersignal en T2 (fig. 2b). Le traitement suivi fut la mise en décharge et la prise de calcitonine et de calcium. Deux mois après, la radiographie montrait une meilleure délimitation du contour de la tête fémorale, ainsi qu'une augmentation de la densité osseuse (fig. 1b), et deux mois après le patient était asymptomatique.

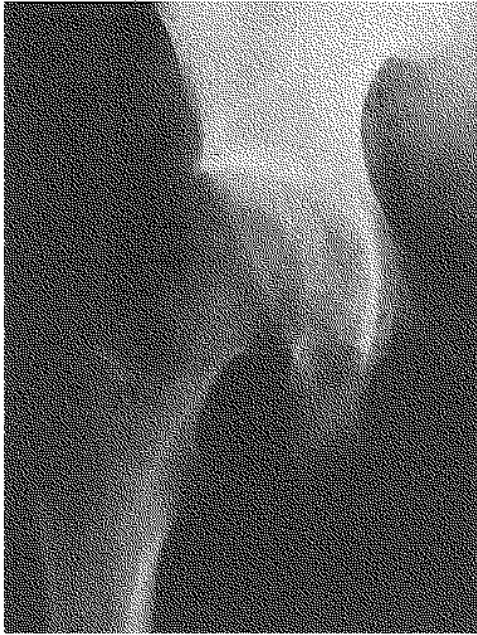## DISCUSSION

L'ostéoporose transitoire idiopathique de la hanche (OTIH) est plus fréquente chez les hom-

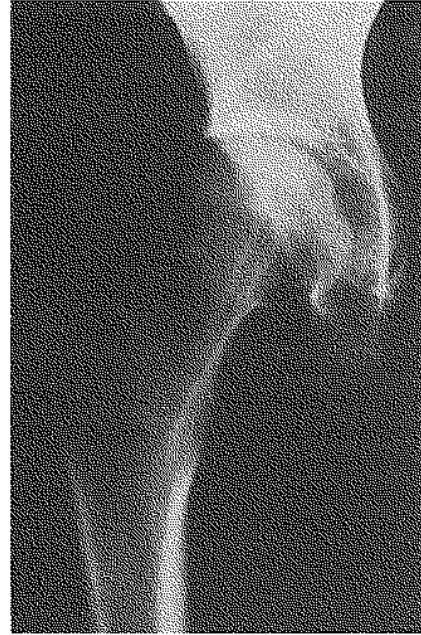---

Dpto. de Cirugía Ortopédica y Traumatología, Clínica Universitaria de Navarra, Apartado 4209, 31080, Pamplona, Espagne.

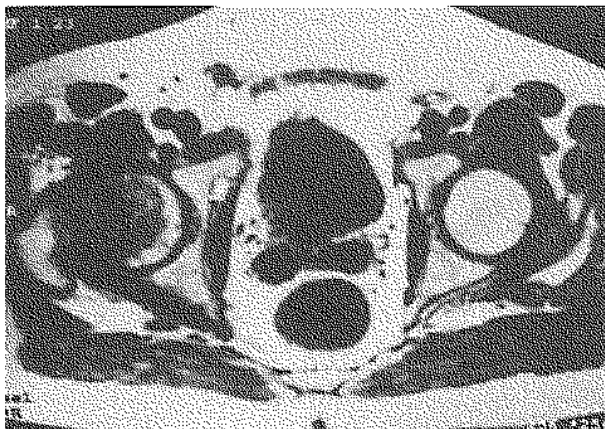
Correspondance et tirés à part : M. Leyes Vence.



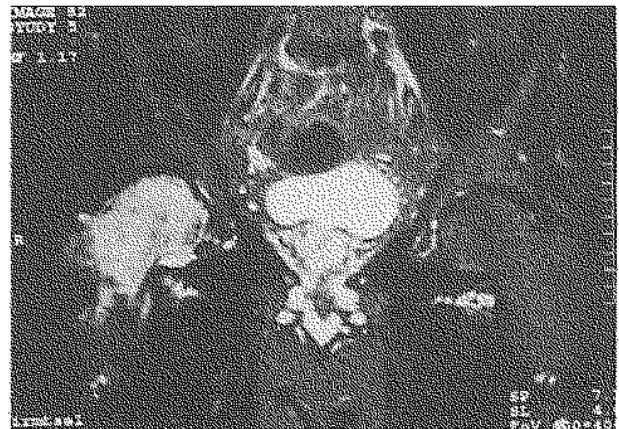*Fig. 1a.* — Cliché de bassin de face qui montre une perte de relief osseux de la tête fémorale, avec absence de la bande dense sous-chondrale et diminution de la densité osseuse.



*Fig. 1b.* — Deux mois après, on peut observer une meilleure délimitation du contour de la tête fémorale et l'augmentation de la densité osseuse.



*Fig. 2a.* — IRM. Séquence pondérée en T1. Coupe transversale, où l'on peut apprécier un hyposignal au niveau de la tête et du col fémoral.



*Fig. 2b.* — IRM, Séquence pondérée en T2. Coupe coronale qui montre un hypersignal de la médullaire de la tête et du col fémoral.

mes d'âge moyen et les femmes enceintes pendant le dernier trimestre de leur grossesse (4), même si l'on a décrit des cas chez des enfants (5). Cliniquement la maladie se traduit par une douleur inguinale sourde irradiée à la face antérieure du tiers proximal de la cuisse, qui s'intensifie lors du passage de la position assise à la position debout, entraînant une boiterie. La douleur apparaît de façon brusque et acquiert son intensité maximale en quelques semaines, sans qu'on relève de graves limitations à l'examen clinique. Un tiers des patients présente une atteinte bilatérale. L'étiologie reste inconnue. Pour certains auteurs l'ostéoporose transitoire pourrait être une phase initiale de la nécrose avasculaire, qui s'arrêterait à cette phase, tandis que d'autres auteurs soutiennent qu'il s'agit d'une variante topographique d'algodystrophie. Toutefois dans l'OTIH, à la différence de l'algodystrophie, il n'existe pas d'antécédents traumatiques, la douleur est de caractère mécanique, les altérations trophiques et vaso-motrices sont peu fréquentes, la perte de densité osseuse est plus homogène et l'évolution clinique se fait vers la guérison spontanée sans séquelles.

A l'examen radiologique, la raréfaction osseuse apparaît dans les six premières semaines après le début de la douleur et l'on peut observer occasionnellement une réaction périostée au niveau du calcar. L'articulation reste intacte (4, 6), sans apparition de kystes sous-chondraux, ni de rupture de la corticale. Avec la résolution de la symptomatologie, une reminéralisation osseuse progressive peut être observée (6).

La scintigraphie osseuse au technétium montre une hyperfixation tardive diffuse au niveau de la tête et du col fémoral avant qu'il n'y ait de modifications radiologiques. La fixation peut être acétabulaire ; elle est plus intense que celle des nécroses de la tête fémorale (3).

Le diagnostic définitif est fourni par l'IRM (2, 6), puisque la scintigraphie est très sensible mais peu spécifique. L'IRM montre des altérations du signal, secondaires à l'œdème médullaire de la tête et du col fémoral, à la différence de l'ostéonécrose qui ne montre généralement pas d'altération du col (3). L'IRM montre un hyposignal en T1 et un hypersignal en T2. Les altérations du signal s'estompent avec l'amélioration de la symptomatolo-

gie, en se normalisant tout d'abord au col fémoral et en T2.

Le diagnostic différentiel doit être fait avec la nécrose avasculaire de la tête fémorale, l'ostéome osteoïde du col fémoral, le granulome éosinophile du col fémoral, la fracture de fatigue et la monoarthrite rhumatoïde ou infectieuse. La résolution spontanée confirme le diagnostic puisque les autres entités sont évolutives. Chez la femme enceinte le diagnostic différentiel doit se faire avec la symphysiolyse du pubis. L'ostéoporose transitoire apparaît au dernier trimestre de la grossesse et régresse pendant les deux premiers mois après l'accouchement (4). De plus, il existe dans 25% des cas, chez les femmes enceintes, une ostéoporose qui s'étend jusqu'au genou et au pied. Chez les enfants, le diagnostic différentiel doit se faire avec la maladie de Legg-Calvé-Perthes, l'épiphysiolyse idiopathique de la tête fémorale et la chondrolyse idiopathique (5).

La plupart des auteurs affirment que le traitement doit être conservateur, avec une évolution vers la guérison totale. La mise en décharge est nécessaire pour prévenir la fracture du col fémoral (2). Mailis soutient la réalisation de blocages sympathiques et Hofmann réalise des perforations décompressives. Les traitements médicamenteux essayés ont été les corticoïdes et l'ACTH, la phénylbutazone, et la calcitonine associée au calcium, mais leur efficacité n'a pas été prouvée.

## RÉFÉRENCES

1. Curtiss P. H., Kincaid W. E. Transitory demineralization of the hip in pregnancy. A report of three cases. *J. Bone Joint Surg.*, 1959, 41-A, 1327-1333.
2. Daniel W. W., Sanders P. C., Alarcon G. S. The early diagnosis of transient osteoporosis by magnetic resonance imaging. *J. Bone Joint Surg.*, 1992, 74-A, 1262-1264.
3. Guerra J. J., Steinberg M. E. Distinguishing Transient Osteoporosis from Avascular Necrosis of the Hip. *J. Bone Joint Surg.*, 1995, 77-A, 616-623.
4. Lose G., Lindholm P. Transient painful osteoporosis of the hip in pregnancy. *Internat. J. Gynaecol. and Obstet.*, 1986, 24, 13-16.
5. Nishiyama K., Sakamaki T. Transient osteoporosis of the hip joint in children. *Clin. Orthop.*, 1992, 275, 199-203.
6. Urbanski S. R., de Lange E. E., Eschenroeder H. C. Magnetic resonance imaging of transient osteoporosis of the hip. A case report. *J. Bone Joint Surg.*, 1991, 73-A, 451-455.

**SAMENVATTING**

*M. LEYES VENCE, F. J. ARRIOLA GUENAGA, J. R. VALENTÍ NÍN. Transiërende osteoporose van de heup. Beschrijving van een geval en bespreking van de literatuur.*

De auteurs beschrijven een geval van idiopathische transiërende osteoporose van de heup bij een 43-jarige patiënt. Hij klaagde over pijn in de lies en hinkte. De Röntgenopnamen toonden, een verminderde botdensiteit en de scintigrafie een diffuse hypercaptatie thv. de heup. Bij NMR was er een hyposignaal thv. mergholte van femurhals en kop in ponderatie T1 en een hypersignaal in ponderatie T2.

Laboresultaten waren normaal qua hematologie en biologie. Het letsel genas na volledige ontlasting van het onderste lidmaat en toediening van een associatie van Calcitonine en Calcium. De Röntgenbeelden waren terug normaal na verdwijning van de symptomen.

**SUMMARY**

*M. LEYES VENCE, F. J. ARRIOLA GUENAGA, J. R. VALENTÍ NÍN. Transient osteoporosis of the hip. Case report and review of the literature.*

We present a case of idiopathic transient osteoporosis of the hip in a 43 year-old male. The patient presented with pain in the hip and limp. Hip x ray showed osteoporosis and scintigraphy revealed a diffuse uptake in the femoral head. Magnetic resonance imaging showed decreased signal intensity on the T1 weighted images and increased signal intensity on T2 weighted images in the femoral head and neck. Blood tests were normal. Healing was achieved by restricting weight-bearing and administering calcitonin and calcium. Radiographic remineralization occurred simultaneously with clinical resolution.