

À PROPOS D'UNE LUXATION BIPOLAIRE DU PREMIER MÉTATARSIEN

J. L. TRINQUIER, J. F. FILLOUX, H. PAUL, O. JARDE, P. VIVES

La luxation bipolaire du premier métatarsien est rare. Le cas d'un homme de 22 ans est rapporté ; nous n'avons pas retrouvé de cas semblable dans la littérature. Le traitement a été très classique, réduction à foyer fermé et brochage.

La réduction de la luxation métatarso-phalangienne peut être rendue difficile par l'interposition des sésamoïdes. La luxation bipolaire a été rendue possible par l'importance du traumatisme.

A deux ans, la fonction et la mobilité du gros orteil sont correctes, mais il existe des remaniements radiologiques sur l'interligne de Lisfranc.

Keywords : first metatarsal ; bipolar dislocation ; Lisfranc.

Mots-clés : premier métatarsien ; luxation bipolaire ; Lisfranc.

INTRODUCTION

Nous rapportons ici un cas de luxation bipolaire du premier métatarsien. Le traumatisme associait une fracture luxation du Lisfranc à une luxation métatarso-phalangienne.

OBSERVATION

Il s'agit d'un homme de 22 ans ayant subi un accident de la voie publique, voiture contre voiture, avec un choc frontal très violent. Il présentait un traumatisme crânien sans perte de connaissance, avec impact frontal, un traumatisme facial, une fracture sus- et intercondylienne du fémur droit, et un traumatisme de l'avant pied gauche.

L'avant pied apparaissait déformé, très oedématisé, l'impotence fonctionnelle était complète. Le

bilan radiologique mettait en évidence une fracture luxation du Lisfranc, de type columno-spatulaire homolatérale (selon la classification de Trillat et Lerat (6) avec fracture de la base du deuxième métatarsien, associée à une luxation métatarso-phalangienne dorsale (fig. 1).

Le patient a été opéré en urgence, la luxation métatarso-phalangienne a été réduite par traction sur le gros orteil, sans aucun problème particulier, la fracture luxation du Lisfranc a été réduite par manœuvres externes, à foyer fermé, et a été brochée (fig. 2). Une botte plâtrée sans appui a été posée pour une durée de 5 semaines. L'hospitalisation a duré 11 jours.

Le patient a été pris en charge dans un centre de rééducation en raison de l'interdiction d'appui bilatérale. Le plâtre et les broches ont été enlevés au bout de 5 semaines, et l'appui complet a été autorisé, sous couvert d'une attelle thermo-formée que le patient garda quatre semaines.

Le patient a été revu à 6 mois de son traumatisme, il présentait des douleurs intermittentes du Lisfranc ainsi que de la métatarso-phalangienne. L'articulation de Lisfranc était enraidie, et la radiographie de contrôle montrait une conservation de la réduction, mais des remaniements à la base du 2^o métatarsien. L'articulation métatarso-phalangienne avait une mobilité normale (flexion dorsale 45°, flexion plantaire 20°), et un aspect radiologique normal.

Service de Chirurgie Orthopédique, CHU Nord, Place Victor Pauchet, 80000 Amiens, France.

Correspondance et tirés à part : J. L. Trinquier.

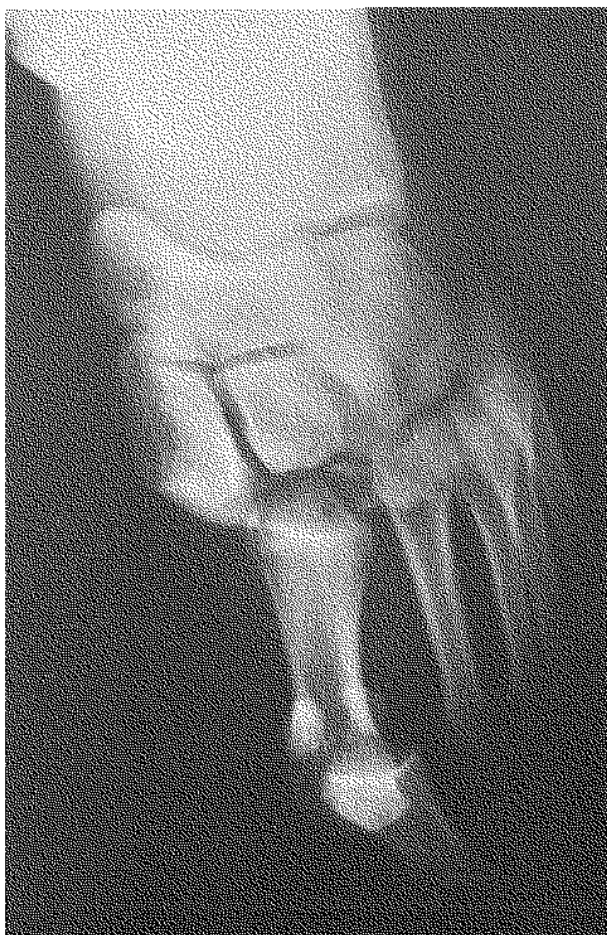


Fig. 1. — Bilan lésionnel (luxation columno-spatulaire homolatérale du Lisfranc et luxation métatarso-phalangienne dorsale du gros orteil).

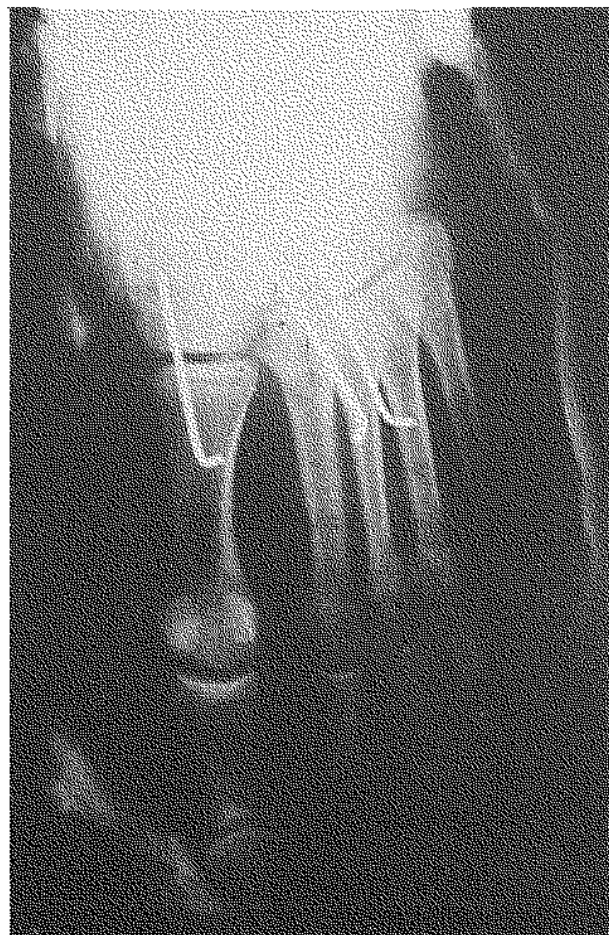


Fig. 2. — Contrôle post-opératoire.

Ce patient a été revu avec un recul de 2 ans. Il se chaussait normalement, mais présentait quelques douleurs météorologiques au niveau de l'interligne de Lisfranc. La marche était normale, sans boiterie, et l'examen podoscopique montrait une empreinte normale, sans pied plat séquellaire. L'articulation métatarso-phalangienne était indolore, et ses mobilités étaient normales. Le contrôle radiologique ne montrait pas de modification par rapport au bilan précédant, et en particulier pas d'arthrose tant au niveau métatarso-phalangien qu'au niveau de Lisfranc.

DISCUSSION

Les fractures luxations du Lisfranc ne sont pas exceptionnelles (4, 6), par contre les luxations métatarso-phalangiennes du gros orteil sont rares, la littérature n'en rapporte que quelques cas (1, 2, 5). L'association de ces deux lésions n'en est que plus intéressante.

La revue des cas de luxation métatarso-phalangienne du gros orteil met en évidence une difficulté de réduction due aux sésamoïdes (1, 5). En effet Giannikas explique (2) qu'au cours de la luxation,

il y a soit rupture du ligament collatéral interne avec luxation dorso-externe, soit rupture de la plaque plantaire avec parfois fracture des sésamoïdes et luxation dorsale pure. En cas de rupture de la plaque plantaire, la luxation peut-être irréductible, soit par incarceration de la plaque ou d'un sésamoïde, soit par blocage de la tête du métatarsien au travers de la sangle des courts fléchisseurs.

Dans le cas clinique présenté, la réduction de la luxation métatarso-phalangienne s'est faite tout simplement par traction douce. Il n'est pas exclu que cette facilité ait tenu au fait que le métatarsien était luxé de façon bipolaire.

L'association de ces deux lésions n'a été possible, à notre sens, que par les caractéristiques du traumatisme, celui-ci associant un choc violent et un impact frontal. L'énergie cinétique de l'impact absorbée partiellement au niveau métatarso-phalangien a fini de se dissiper dans l'interligne de Lisfranc. La littérature, à notre connaissance, ne rapporte aucun cas de luxation bipolaire du premier métatarsien, par contre on retrouve un cas de luxation bipolaire de la première phalange (3) et de nombreux cas de luxation bipolaire sont rapportées au niveau des doigts de la main. L'étude qu'en a faite Alonso De Ros insiste sur la décomposition des forces cinétiques au niveau de chaque articulation. Il est intéressant de constater que dans notre cas la luxation du Lisfranc n'était pas dorsale mais externe, par opposition aux doigts où les luxations sont toutes dorsales.

Il nous semble qu'une telle association ne peut survenir qu'au cours d'un traumatisme extrêmement violent. La revue de nos 41 cas de fracture-luxation du Lisfranc avait retrouvé 70% d'accidents de la voie publique et 56% de polytraumatisés (4). Par contre Vuori après étude de 66 atteintes du Lisfranc ne retrouve aucune corrélation entre la gravité des lésions et l'énergie cinétique causale.

L'association des deux lésions n'a en rien modifié notre attitude thérapeutique concernant la fracture-luxation du Lisfranc, la réduction à foyer fermé, ou ouvert au moindre doute, associée à une ostéosynthèse par broche nous paraît être la meilleure attitude, la mise en décharge durant un mois est systématique (4).

CONCLUSION

Nous rapportons un cas de luxation bipolaire du premier métatarsien. Le traitement a été des plus classiques associant réduction, brochage, et botte plâtrée. Le résultat fonctionnel est satisfaisant.

REFERENCES

1. De Casas R., Mesa F. Irreducible dorsal dislocation of the metatarso-phalangeal joint of the hallux. Arch. Orthop. Trauma. Surg., 1990, 109 (3), 173-174.
2. Giannikas A. C., Papachristou G., Papavasiliou N., Niki-foridis P. Dorsal dislocation of the first metatarso-phalangeal joint. A report of 4 cases. J. Bone Joint Surg., 1975, 57-B, 3, 384-386.
3. Henderson C. E., Denno G. J. Simultaneous open dislocations of the metatarsophalangeal and interphalangeal joints of the hallux : a case report. Foot Ankle, 1986, 6 (6), 305-308.
4. Jarde O., Gaffuri J. G., Woestelandt T., Vives P. Les fractures-luxations de l'interligne de Lisfranc. A propos de 39 observations. Ann. Chir., 1989, 43 (7), 562-567.
5. Katayama M., Murakami Y., Takahashi H. Irreducible dorsal dislocation of the toe. Report of three cases. J. Bone Joint Surg., 1988, 70-A (5), 769-770.
6. Trillat A., Lerat J. L. et coll. Les fractures-luxations tarso-métatarsiennes, classification, traitement. 81 cas. Rev. Chir. Orthop., 1976, 62, 7, 685-702.

SAMENVATTING

J. L. TRINQUIER, J. F. FILLOUX, H. PAUL, O. JARDE, P. VIVES. Over een geval van bipolaire luxatie van metatarsaal I.

Bipolaire luxaties van metarsaal I zijn zeldzaam. De auteurs rapporteren één geval bij een 22 jarige man. De literatuur maakt geen melding van dit letsel. De behandeling was vrij klassiek : gesloten repositie en fixatie met Kirschnerdraden.

De repositie kan soms moeilijk zijn bij interpositie van de sesaambeentjes. De ernst van het trauma is de oorzaak van de luxatie.

Twee jaar na het ongeval zijn beweeglijkheid en funktie van de eerste teen bevredigend, maar op de röntgenopnamen ziet men restletsel, thv het Lisfranc gewricht.

SUMMARY

J. L. TRINQUIER, J. F. FILLOUX, H. PAUL, O. JARDE, P. VIVES. A case of bipolar dislocation of the first metatarsal.

Simultaneous dislocation of the first cuneometatarsal joint and metatarso-phalangeal joint is a rare injury. The case of a 22-year-old man is reported, but no previous cases have been reported in the literature. The

treatment by closed reduction and pinning was very classical.

Occasionally the reducibility of the metatarsophalangeal joint may be made more difficult by the interposition of a sesamoid bone. The simultaneous dislocation occurred because the injury was very severe. After 2 years, the function and mobility of the toe were normal, but radiographs revealed modifications of the Lisfranc joint.