

# LES DÉSAXATIONS CARPIENNES EXPÉRIMENTALES PROVOQUÉES PAR DES LÉSIONS OSSEUSES

J. N. KUHLMANN<sup>1</sup>, A. BOABIGHI<sup>1</sup>, M. MIMOUN, S. BAUX<sup>1</sup>

Des lésions osseuses ont été expérimentalement créées sur 48 poignets de cadavres frais. Elles consistent en résections radiales et scaphoïdiennes et en résections plus ou moins étendues de la rangée proximale du carpe.

— la rétroversion de la glène radiale entraîne l'ensemble du massif carpien en haut et en arrière.

— le raccourcissement du scaphoïde provoque l'adaptation de l'os lunaire par inclinaison dorsale.

— l'ablation d'un ou de plusieurs os de la rangée proximale du carpe détruit la mécanique carpienne et entraîne la rangée distale du carpe en avant et en dedans.

Les désaxations obtenues modifient les équilibres physiologiques établis entre les forces transosseuses et les ligaments. Elles n'aboutissent qu'exceptionnellement à la rupture de l'équilibre, seule susceptible de réaliser une instabilité vraie.

**Keywords :** experimental traumatology ; desaxation ; instability ; bone deformation ; partial carpectomy.

**Mots-clés :** carpe ; traumatologie expérimentale ; désaxation ; instabilité ; déformation osseuse ; carpectomie partielle.

## INTRODUCTION

Les désaxations du carpe se produisent au niveau de sa rangée proximale. Elles traduisent une perturbation des équilibres physiologiques qui caractérisent cette région.

Un certain nombre d'entre elles s'obtiennent expérimentalement par des modifications du squelette. Les résultats pathogéniques obtenus permettent une extrapolation clinique.

## RAPPEL ANATOMIQUE

Après avoir rappelé quelques détails morphologiques, nous préciserons comment établir les axes de référence.

### Anatomie descriptive

#### *Le squelette*

La glène radiale sert de support au carpe. Elle présente une faible pente puisqu'elle regarde à la fois en avant et en dedans.

Les os de la première rangée du carpe sont, de dehors en dedans, le scaphoïde, l'os lunaire, le triquetrum (pyramidal) et le pisiforme.

Le scaphoïde et l'os lunaire assurent la continuité entre le radius et la rangée distale du carpe. Ils ont chacun un tubercule palmaire. Celui du scaphoïde est distal et aussi grand que le corps de l'os. Celui de l'os lunaire est proximal et lui donne de profil un aspect cunéiforme. Ainsi chacun de ces os possède plusieurs diamètres très différents.

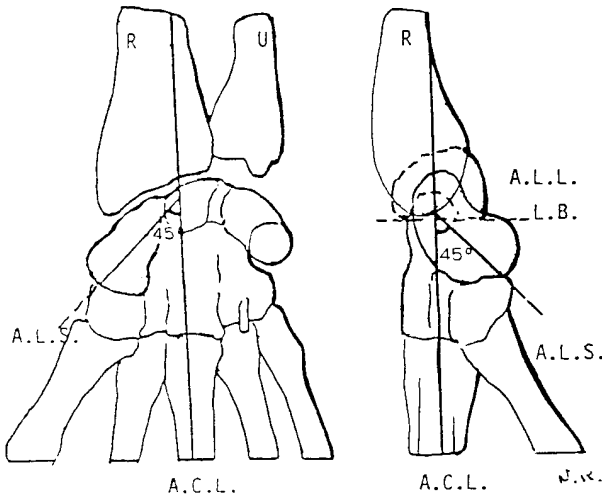
Le scaphoïde et l'os lunaire surmontent un condyle médiocarpien formé par le capitatum (grand os) et l'hamatum (os crochu).

#### *Les axes de référence*

Ils s'établissent en position anatomique, c'est-à-dire sur un poignet strictement en rectitude et

<sup>1</sup> Service de chirurgie orthopédique et plastique, Hôpital Rothschild, 33, Boulevard de Picpus, 75012 Paris, France.  
Correspondance et tirés à part : J. N. Kuhlmann.

apparaissent bien sur les clichés radiographiques de face et de profil (fig. 1).



**Fig. 1.** — Les grands axes du poignet de face et de profil.  
R : Radius, U : ulna.  
A.C.L. axe central longitudinal.  
A.L.S. axe longitudinal du scaphoïde coupant le précédent à 45 degrés.  
A.L.L. axe longitudinal de l'os lunaire, confondu de profil avec l'A.C.L.  
L.B. ligne rejoignant les 2 cornes de l'os lunaire et coupant l'A.C.L. à 90 degrés.

L'axe central longitudinal passe au milieu du capitatum. Il se prolonge en bas dans le milieu du troisième métacarpien.

Sur les clichés de face, il traverse l'os lunaire puis la glène radiale à l'union de leur tiers moyen et de leur tiers médial. Il est ensuite parallèle à la diaphyse radiale.

Sur les clichés de profil, il traverse le milieu de l'os lunaire, puis la glène radiale à l'union de son tiers moyen et de son tiers antérieur. Il est ensuite parallèle au bord postérieur du radius.

L'axe longitudinal du scaphoïde forme de face et de profil un angle de 45 degrés avec l'axe longitudinal.

Une ligne qui rejoint l'extrémité des deux cornes de l'os lunaire est perpendiculaire à l'axe longitudinal central et à l'axe de l'os confondu avec ce dernier sur les clichés de profil.

## Anatomie fonctionnelle

Les principales règles qui régissent la dynamique de la rangée proximale du carpe ont été établies par l'un de nous (7, 8).

### *L'adaptation osseuse physiologique* (fig. 2)

Le scaphoïde et l'os lunaire forment un tandem. Chacun occupe un espace plus ou moins grand selon le diamètre («distance utile»), qu'il interpose :

Le scaphoïde en s'inclinant vers l'arrière («scaphoïde debout» de Kapandji (5)) occupe un grand espace. En inclinaison palmaire («scaphoïde couché») l'espace rétrécit considérablement.

L'os lunaire en inclinaison dorsale occupe l'espace minimum. En inclinaison palmaire, l'espace s'agrandit.

Ainsi chaque os subit une inclinaison bien déterminée en fonction de la position du poignet. Ils sont physiologiquement en état d'adaptation permanente.

### *Les facteurs de l'équilibre du carpe* (fig. 3)

Le poignet est traversé par des forces longitudinales dues à la contraction des muscles de l'avant-bras.

Une partie de ces forces est déviée :

— une composante en direction palmaire est déterminée par la pente de la glène radiale en rapport avec son antéversion et par la morphologie cunéiforme de l'os lunaire. Elle tend à luxer le carpe vers l'avant et à provoquer l'inclinaison dorsale de l'os lunaire.

— une composante en direction médiane est due à la pente dans le plan frontal de la glène radiale. Elle tend à luxer le carpe et dedans et à entraîner l'os lunaire en inclinaison médiale.

— la capsule articulaire s'oppose à la luxation et se trouve de ce fait en tension permanente. Elle rétablit l'équilibre tout en modulant la position des os de la rangée carpienne proximale.

## HISTORIQUE

La littérature ne fait pas mention de désaxations carpiennes expérimentalement créées par des modifications osseuses.

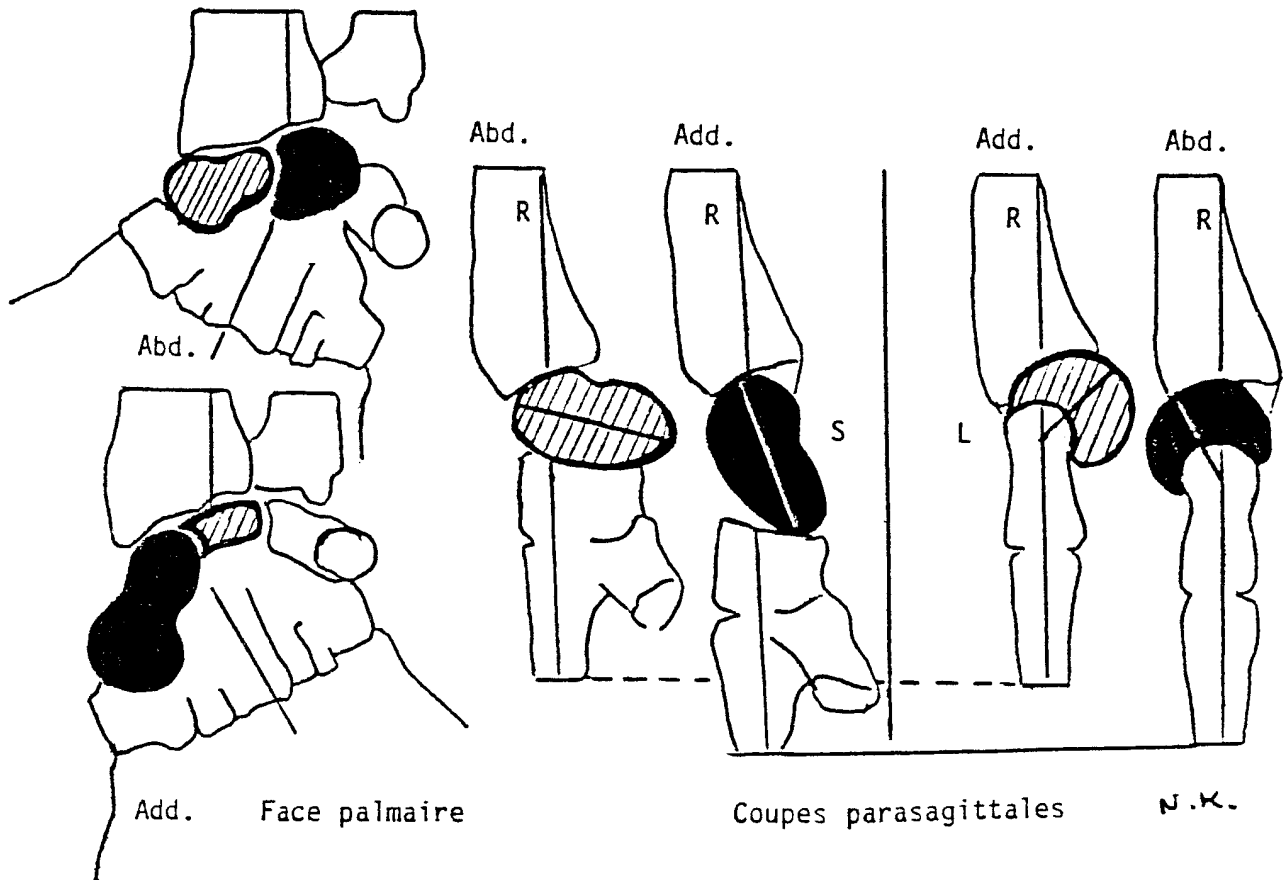


Fig. 2. — Variation du diamètre interposé selon l'inclinaison palmaire ou dorsale du scaphoïde (S) et de l'os lunaire (L) au cours de l'abduction et de l'adduction du poignet.

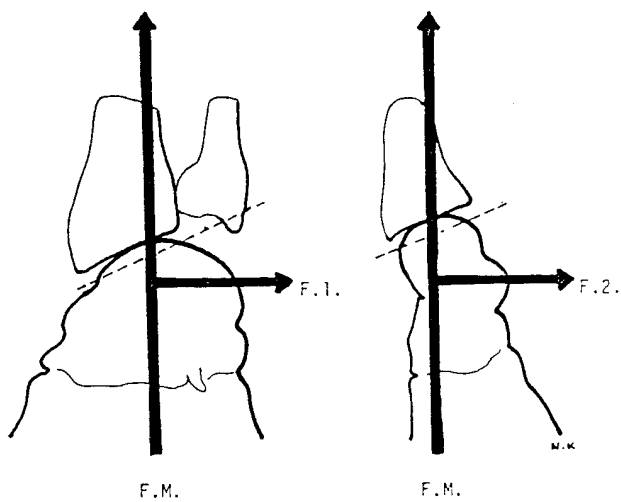


Fig. 3. — Les forces traversant le carpe.  
 — force longitudinale d'origine musculaire (F.M.).  
 — force transversales induites par les pentes de la glène radiale, en direction médiale (F.1.): poignet de face; en direction palmaire (F.2.): poignet de profil.

La désaxation carpienne d'origine osseuse ne constitue pas une entité clinique bien définie. Souvent la lésion causale constitue l'unique pôle d'intérêt.

Il y a quand même quelques exceptions :

Selon Nonnenmacher e.a. (9), une désaxation en inclinaison dorsale ou palmaire de l'os lunaire se constate dans les séquelles de fracture complexe de l'extrémité inférieure du radius.

Fisk (3) a constaté la désaxation en inclinaison dorsale de l'os lunaire lors des fractures complexe du scaphoïde et de leurs séquelles. Il la considère comme la conséquence du raccourcissement de cet os. Elle correspond, selon Allieu et Michon (1) à une désaxation d'adaptation.

La lunarectomie a été préconisée de longue date dans les ostéomalacies de l'os lunaire (4). Le rétrécissement de l'espace, laissé vacant était considéré comme de bonne augure par les anciens auteurs.

L'ablation complète de la rangée proximale du carpe a été réalisée avec succès par Lombard et Goinard en 1950. Elle a été remise à l'honneur par Gérard, Schernberg *et al.* (4, 11) dans la dernière décennie.

## MATÉRIEL ET MÉTHODES

Les lésions osseuses expérimentales ont porté sur 48 poignets de cadavres frais.

Deux approches différentes ont été utilisées : L'une à ciel ouvert (18 ×), l'autre conservatrice (20 ×).

Celle à ciel ouvert s'inspire des techniques de dissection. On peut lui reprocher son agressivité. Les téguments sont largement réséqués en regard du poignet, les ligaments annulaires et la gaine du fléchisseur carpien radial sont sectionnés de haut en bas et les tendons réclinés à distance. L'ensemble de l'appareil ostéoligamentaire du poignet se trouve largement exposé.

Les déformations obtenues par la suite se voient à l'œil nu. L'ouverture éventuelle de la capsule radiocarpienne en dessous du ligament radiotriquétral dorsal est sans répercussion fonctionnelle et permet l'observation directe. Des clous de 3 centimètres de long, plantés dans chacun de ces os, objectivent en l'amplifiant le moindre mouvement anormal.

Les soustractions osseuses sont réalisées au plus près en respectant les tissus fibreux voisins. La section d'un

ligament est soigneusement suturée. Après ostéotomie ou résection osseuse, les fragments osseux laissés en place sont solidement fixés l'un à l'autre par des vis.

La méthode conservatrice dérive des techniques chirurgicales et utilise les voies d'abord classiques avec des incisions très petites :

La voie antéro-externe permet d'aborder le corps du scaphoïde. Elle demande l'ouverture partielle de la gaine du fléchisseur carpien radial (grand palmaire) et du ligament radiocapital. Après ostéotomie du scaphoïde, ces structures sont réparées.

La voie postéro-interne permet l'abord de l'épiphyse radiale et de l'ensemble de la rangée proximale du carpe. La section du retinaculum extensorum (ligament annulaire dorsal) est réparée en fin d'intervention. Les désaxations sont précisées par des clichés radiographiques de face et de profil.

L'index radiolunaire sagittal (I.R.L.S.) se mesure sur les clichés de profil. Il permet de préciser la position du carpe par rapport au radius. Deux lignes parallèles à l'axe longitudinal sont tracées, l'une au bord inférieur de la glène radiale, l'autre à la face inférieure de l'os lunaire. L'indice correspond à la distance qui sépare les deux lignes. Normalement il ne doit pas excéder 2 millimètres (2).

Les clichés dynamiques sont réalisés de profil en inclinaison palmaire et dorsale, de face en inclinaison radiale et médiale du poignet. D'autres clichés de face et de profil objectivent les déplacements au cours des manœuvres de tiroir frontal et sagittal et au cours de manœuvres de compression longitudinale.

Les déséquilibres des forces sont objectivés par des mesures de pression. Elles sont réalisées par de petits ballonnets capteurs, introduits par de fines boutonnières transcapsulaires dans la cavité virtuelle qui sépare la capsule du scaphoïde d'une part, de l'os lunaire d'autre part, à leur face palmaire et à leur face dorsale (13).

Les ballonnets sont reliés à un manomètre par de minces cathéters. Les pressions nulles au repos sur un poignet en position neutre augmentent avec l'inclinaison. Elles sont trois fois plus élevées à la face palmaire qu'à la face dorsale.

Les différentes lésions osseuses expérimentales, qui ont été réalisées, sont les suivantes :

— déformation de l'épiphyse radiale.

Six rétroversions de la glène radiale.

Elles étaient obtenues par une résection cunéiforme à base dorsale à 2 centimètres au-dessus de l'interligne articulaire radiocarpien. L'épiphyse était ensuite solidarisée à la diaphyse par une plaque console. La pente

de la glène radiale, dès lors inversée, formait un angle de 15° par rapport à l'horizontale.

— fractures expérimentales du scaphoïde.

Elles sont transcorporéales et transversales ; 5 fois il s'agit d'une ostéotomie simple.

Dix fois il s'agit d'une résection de 2 à 6 millimètres. Les mesures sont effectuées.

— cals vicieux expérimentaux du scaphoïde.

On utilise les 10 pièces, où il y a eu résection du scaphoïde. Les fragments proximal et distal sont solidarisés par une vis qui, tantôt rétablit l'axe normal de l'os, tantôt maintient une angulation antérieure. On recommence alors les mesures.

— résections partielles ou complètes du carpe proximal.

Ont été effectuées 5 scaphoïdectomies totales, 5 lunarectomies, 5 triquérectomies et 10 résections complètes de la rangée proximale du carpe.

— sections ligamentaires associées.

Des sections ligamentaires sont ensuite associées aux destructions osseuses :

À la rétroversion de la glène, on associe de larges sections capsulaires dorsales ou des lésions palmaires au niveau des ligaments radiolunaires ou du complexe scaphoïdien distal.

Aux fractures du scaphoïde, on associe la rupture du ligament scapholunaire ou du complexe scaphoïdien distal.

— reproduction de cas rares.

Chaque fois qu'une association inédite se présente en clinique, nous essayons de la reproduire expérimentalement, pour analyser plus précisément les lésions, que l'on arrive pas toujours à évaluer parfaitement au cours de l'intervention. Nous avons recréé ainsi :

— une fracture-luxation transscaphotriquéro-péri-lunaire

— une fracture-dislocation transradio-scapholunaire.

## RÉSULTATS

### Rétroversion de la glène radiale

La rétroversion de la glène radiale détermine un décalage vers l'arrière de l'ensemble des mouvements d'inclinaison dorsopalmaire. Elle détermine surtout une translation dorsale et proximale de l'ensemble du carpe. Celle-ci se mesure grâce à l'indice radiolunaire sagittal. Pour une rétroversion de 40 degrés (25° par rapport à l'horizontale), l'indice radiolunaire sagittal atteint des valeurs de 4 à 6 millimètres (fig. 4). Il ne varie pas au cours

des épreuves dynamiques, ni lors de la compression longitudinale. En revanche, il peut atteindre 8 millimètres par les manœuvres de tiroir antéro-postérieur, ce qui traduit quand même une très discrète instabilité.

La mesure des pressions intra-articulaires (fig. 4) témoigne de l'inversion des forces transosseuses sagittales sous l'action de l'inversion de la pente articulaire.

Les pressions palmaires chutent globalement, tandis que les pressions dorsales s'élèvent au fur et à mesure de l'inclinaison palmaire du poignet. La courbe obtenue est très voisine de la courbe d'inclinaison dorsale sur un poignet normal.

La rétroversion de la glène est une séquelle assez courante des fractures de l'épiphyse radiale. La protrusion dorsale du carpe est en grande partie responsable du dos de fourchette résiduel. L'augmentation de l'indice radiolunaire sagittal témoigne de l'inversion des pressions. Toutefois tant que cet indice ne dépasse pas 6 millimètres, les troubles fonctionnels restent discrets.

### Fracture expérimentale du scaphoïde

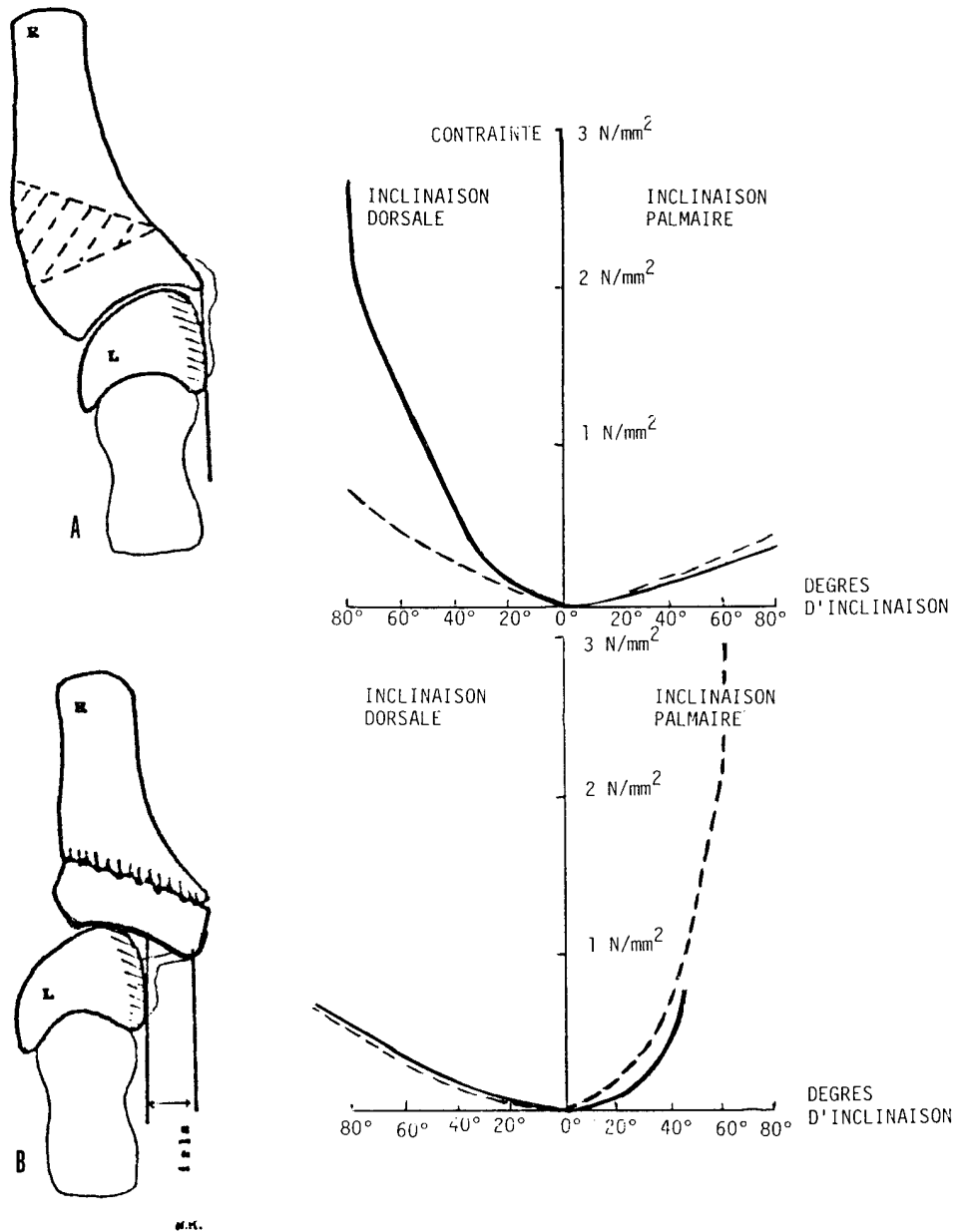
#### *Ostéotomie simple*

En abduction et en compression longitudinale du poignet, le fragment supérieur du scaphoïde subit une inclinaison dorsale de quelques degrés, faisant apparaître un discret bâillement antérieur. En adduction, en distraction et en inclinaison palmaire forcée, un petit diastasis apparaît entre les fragments. En aucun cas les mouvements de cisaillement au niveau du foyer de fracture ne dépassent un millimètre. Aucun déplacement secondaire définitif n'apparaît dans les conditions de l'expérimentation.

Les résultats obtenus sont superposables aux résultats cliniques. La fracture du scaphoïde sans déplacement au départ, ne se déplace pas ultérieurement et consolide si elle est correctement immobilisée.

#### *Résection de quelques millimètres*

Dès que l'on pratique une certaine résection à la place de l'ostéotomie la désaxation apparaît.



**Fig. 4.** — Conséquences de la rétroversion de la glène radiale sur un poignet vu de profil et sur les courbes de pressions au cours de l'inclinaison dorsale et palmaire du poignet : en trait plein les pressions palmaires ; en traits discontinus les pressions dorsales entre os lunaire et capsule exprimées en newtons (N) par  $m^2$  (le N = 100 grammes).

A. poignet normal. En pointillé le dessin de la résection osseuse.

B. rétroversion de la glène radiale. Translation dorsale du carpe mesurée par l'indice radiolunaire sagittal (I.R.L.S.).

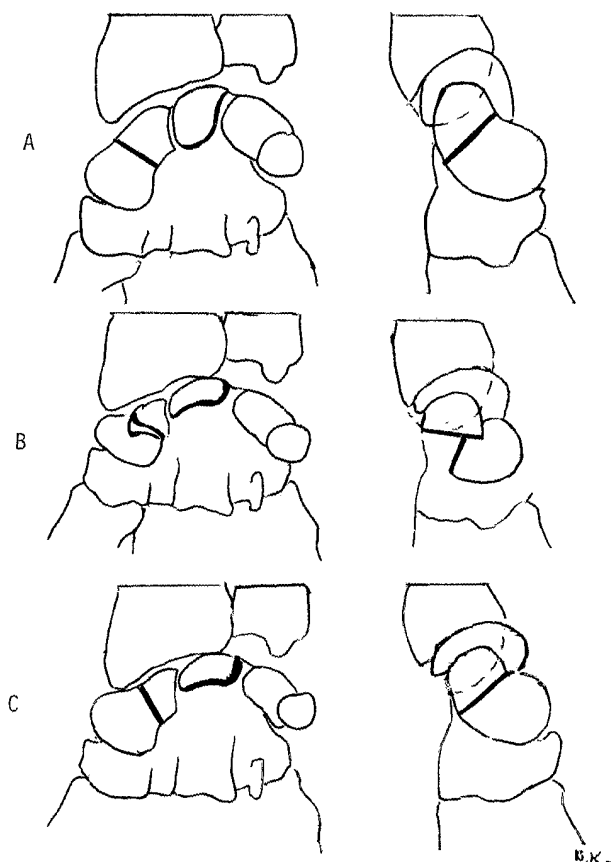
Elle est double au niveau du scaphoïde (fig. 5A) :

— le fragment proximal subit une inclinaison dorsale.

— le fragment distal subit une rotation palmaire.

Elle approche les bords palmaires des fragments proximal et distal, mais entraîne un considérable bâillement dorsal.

Elle affecte l'os lunaire et le triquetrum, qui réalisent une inclinaison dorsale analogue à celle du fragment proximal du scaphoïde. L'inclinaison de l'os lunaire lui permet d'interposer un plus petit diamètre entre le radius et la rangée distale du carpe. L'inclinaison sera d'autant plus marquée que la résection scaphoïdienne est étendue.



**Fig. 5.** — Section transversale du scaphoïde :  
 A. sans déplacement.  
 B. avec résection. Bascule conjointe du pôle proximal du scaphoïde et de l'os lunaire en inclinaison dorsale.  
 C. avec résection, puis rétablissement de l'axe. Désaxation d'adaptation de l'os lunaire en inclinaison dorsale entraînant le décalage scapholunaire.

Si la résection scaphoïdienne se situe à l'union du pôle proximal et du corps, l'ensemble formé par ce pôle, l'os lunaire et le triquetrum subit une discrète translation médiale par rapport au radius d'une part et par rapport au fragment scaphoïdien distal et à la rangée distale du carpe d'autre part (fig. 5B).

Ces différentes désaxations s'accroissent lors de l'inclinaison latérale palmaire de la compression longitudinale du poignet et des manœuvres de tiroir postérieur.

L'inclinaison médiale, dorsale, la distraction et le tiroir antérieur corrigent en partie la désaxation, mais reproduisent le diastasis entre les fragments scaphoïdiens.

La courbe des pressions en regard du scaphoïde et en regard de l'os lunaire reste identique.

Le raccourcissement du scaphoïde est responsable de la désaxation : il entraîne d'emblée un relâchement capsulaire. Ce relâchement libère les forces en direction palmaire et médiale. La translation médiale, l'inclinaison dorsale de l'ensemble, fragment scaphoïdien proximal/os lunaire/triquetrum, retend la capsule et rééquilibre les pressions.

Le fragment distal du scaphoïde, entraîné par la force longitudinale, s'horizontalise. Il tend ses amarres ligamentaires distales en se plaquant contre la rangée distale du carpe, dont il devient solidaire.

Si l'on corrige la désaxation par une manipulation directe, le diastasis entre les fragments du scaphoïde réapparaît.

#### *Solidarisation des fragments*

— *sans correction de la désaxation scaphoïdienne* : C'est la pérennisation de la situation précédente. L'absence de décalage scapholunaire en position neutre du poignet évite une tension anormale sur le ligament scapholunaire.

— *après correction de la désaxation scaphoïdienne* : Le raccourcissement persistant du scaphoïde détermine toujours l'inclinaison dorsale de l'os lunaire. Le décalage scapholunaire provoque une forte contrainte sur le ligament scapholunaire.

— *discussion* : La désaxation d'adaptation de l'os lunaire permet d'équilibrer les pressions longitudinales, qui s'exercent conjointement sur le

scaphoïde et sur l'os lunaire. Elle s'accompagne nécessairement soit d'une angulation du scaphoïde, soit d'une contrainte anormale sur le ligament scapholunaire.

De plus, en provoquant l'inclinaison dorsale exagérée de l'os lunaire, elle limite les possibilités d'inclinaison palmaire du poignet.

### Ablation partielle de la rangée proximale du carpe

#### Scaphoïdectomie

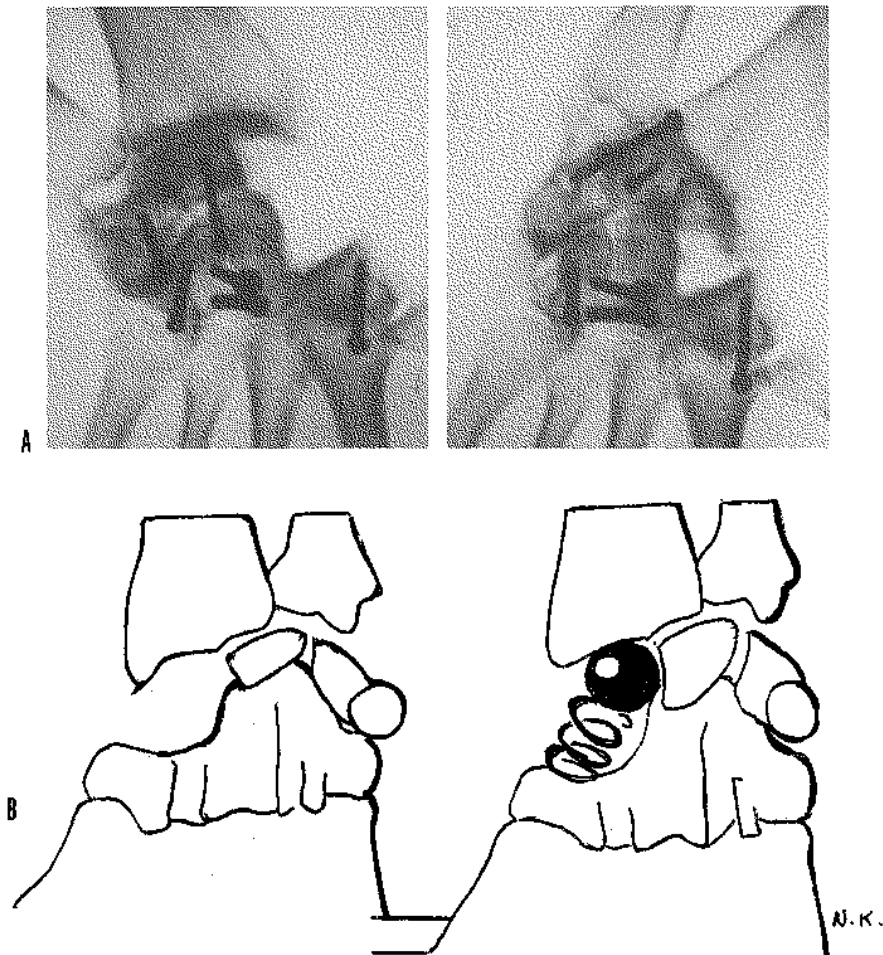
Après ablation du scaphoïde, l'os lunaire subit une inclinaison dorsale maximale et interpose son

plus petit diamètre. L'ensemble du carpe est légèrement dévié en dedans. Ce que la loge scaphoïdienne perd en hauteur, elle le regagne transversalement.

Au cours des différents mouvements du poignet, l'os lunaire, plaqué contre la glène radiale, reste solidaire de cette dernière (fig. 6A).

La courbe de pression en regard de l'os lunaire s'élève considérablement.

Il suffit de remplir la loge scaphoïdienne par n'importe quel objet de longueur adéquate pour voir les os reprendre leur place et retrouver leur mobilité au cours des mouvements du poignet (fig. 6B).



**Fig. 6.** — A. Radiographic du poignet de face après scaphoïdectomie en adduction, puis en abduction (noter le déplacement des repères métalliques).

B. L'occupation de l'espace scaphoïdien rétablit la dynamique du reste de la rangée proximale.





Fig. 7. — Radiographic du poignet de face après lunarectomie en adduction, puis en abduction.

La vacuité de la loge scaphoïdienne relâche la capsule. Le déplacement de l'os lunaire sous l'action des forces en direction palmaire et médiale retend la capsule. Cette tentative d'adaptation est cependant loin de rétablir la dynamique carpienne physiologique.

*Lunarectomie*

Après lunarectomie le scaphoïde subit une inclinaison palmaire et présente son plus petit diamètre. Il rétrécit la hauteur de la loge laissée libre, mais en accroît la largeur. De plus, il repousse la rangée distale du carpe en avant. Plaqué contre celle-ci, il en reste solidaire au cours des différents mouvements du poignet.

En adduction du poignet, le triquetrum, entraîné médialement, élargit encore la loge lunarienne. En abduction du poignet, au contraire, il la rétrécit (fig. 7).

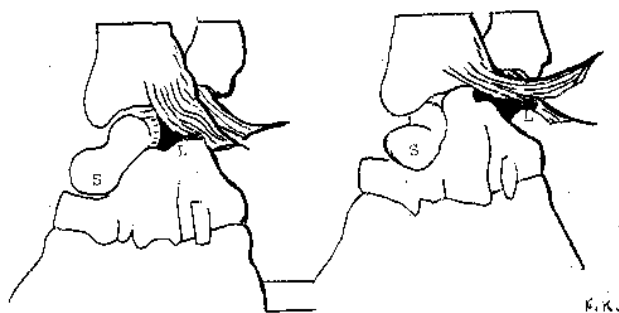


Fig. 8. — L'ablation du triquetrum semble peu affecter la dynamique carpienne, mais après contrainte apparaît un gros diastasis scapholunaire, dans lequel s'engage la tête du capitatum.

Il existe un tiroir antéropostérieur et un tiroir latéromédial. La courbe de pression en regard du scaphoïde s'élève considérablement. La compression longitudinale du poignet, provoque une translation palmaire et médiale du carpe, qui remet sous tension la partie latérale de la capsule et fait disparaître les mouvements de tiroir.

Grâce à la partie latérale de la capsule, le carpe mis sous contrainte retrouve sa stabilité.

Le triquetrum, privé de son appui lunaire ne transmet plus aucune force. Sa translation latérale lors de l'abduction du poignet donne une image radiologique faussement rassurante.

*Ablation du triquetrum*

L'ablation du triquetrum n'a pas de répercussions fonctionnelles immédiates, mais celles-ci apparaissent après une hypersollicitation itérative du poignet.

L'os lunaire prend une inclinaison dorsale et le scaphoïde une inclinaison palmaire. La tête du capitatum vient s'intercaler entre les deux os (fig. 8).

Le triquetrum est normalement solidaire de l'os lunaire. Il reçoit tous les ligaments capsulaires qui le retiennent en arrière et dans le plan frontal.

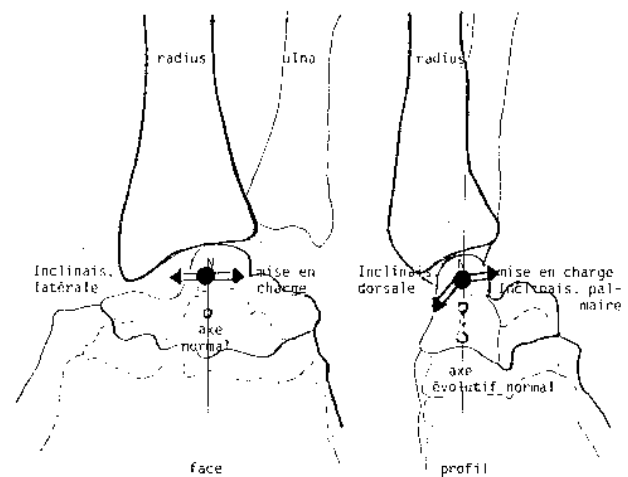


Fig. 9. — Translation des différents axes de rotation du poignet après carpectomie proximale.

De face : au cours de l'inclinaison latérale, puis de l'inclinaison médiale et de la mise en charge par compression longitudinale.

De profil : au cours de l'inclinaison dorsale, puis palmaire et de la mise en charge.

Privé de son soutien, l'os lunaire bascule en avant et tend à glisser en dedans, entraînant la rupture du ligament scapholunaire et la brèche dans laquelle s'engouffre le capitatum.

### La carpectomie proximale

L'axe de rotation du poignet reste situé au niveau du col du capitatum, mais s'élève en raison de la translation proximale de cet os.

Il va subir une translation dorsale, lors de l'inclinaison dorsale du poignet et une translation palmaire, lors de l'inclinaison palmaire ou de la mise en charge. Il va subir une translation latérale lors de l'inclinaison latérale et une translation médiale, lors de la mise en charge. La translation ne dépasse pas 8 millimètres (fig. 9).

Comment s'expliquent ces translations ?

Sur un poignet au repos et en position neutre, le rapprochement qui s'est opéré entre le radius et la rangée distale du carpe entraîne le relâchement des ligaments radiocarpiens.

À la moindre contrainte, les pentes de la glène radiale agissent sur cette rangée, comme elles agissaient sur l'ensemble du massif carpien. Elles tendent à le luxer en avant et en dedans.

C'est le processus déclenché par l'inclinaison du poignet ou sa mise en charge. Les ligaments limitent puis s'opposent à la luxation. Ils retrouvent une tension proportionnelle à la contrainte subie et qui rétablit l'équilibre intra-articulaire. La translation témoigne du retour à la stabilité.

Les variations de l'axe de rotation s'inscrivent dans les limites qui caractérisent un axe évolutif.

Toutes les pressions capsulaires se concentrent à la face palmaire du pôle supérieur du capitatum.

L'instabilité, nette au repos, disparaît lors de la mise en charge, c'est-à-dire précisément là où elle deviendrait gênante.

### Section ligamentaire associées aux destructions osseuses expérimentales

#### *Section ligamentaire et rétroversion de la glène*

— *section capsulaire radiocarpienne transversale dorsale* : Après la création de cette brèche

capsulaire, la translation du carpe se poursuit et l'indice radio-lunaire sagittal atteint un centimètre.

— *inclinaison dorsale ou palmaire de l'os lunaire* : Pour obtenir une inclinaison dorsale de l'os lunaire associée à la translation postérieure et proximale du carpe, il faut coucher le scaphoïde en sectionnant le complexe scaphoïdien distal.

Pour obtenir une inclinaison palmaire, il faut sectionner les ligaments radio-palmaires antérieurs.

En clinique, les désaxations précitées apparaissent d'emblée sous l'effet du traumatisme initial. Elles peuvent aussi être tardives et causées par des sollicitations itératives.

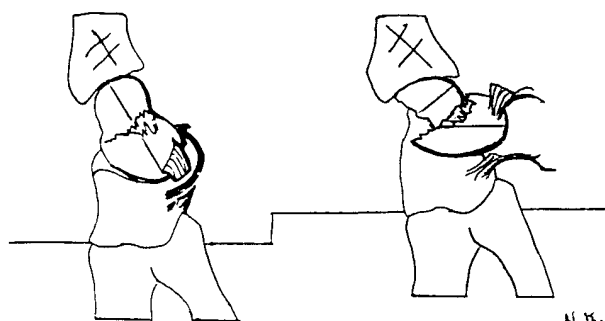
Elles s'accompagnent de douleurs et de troubles fonctionnels qui font poser l'indication opératoire. Une intervention conservatrice devra souvent associer au temps de réparation osseuse un temps de réparation ligamentaire.

#### *Fracture du scaphoïde et section complète du complexe scaphoïdien distal*

Le fragment distal du scaphoïde est entièrement désolidarisé du reste du carpe, par la fracture d'une part, par la section ligamentaire d'autre part. Il se couche, se fait petit et échappe à toutes tentatives de réduction.

Le fragment proximal reste solidaire de l'os lunaire, l'accompagne dans son inclinaison dorsale et de ce fait se met debout.

Il en résulte une forte angulation à sinus dorsal de l'axe longitudinal du scaphoïde, non réductible par les manœuvres externes et qui signe la lésion ligamentaire distale (fig. 10).



**Fig. 10.** — Fracture du scaphoïde avec angulation et instabilité liée à la rupture du complexe ligamentaire scaphoïdien distal.

## Reproduction de cas rares

### *Fracture luxation transscaphotriquéto-périlunaire*

L'ostéotomie, qui sectionne transversalement le scaphoïde et le triquetrum en regard des cornes de l'os lunaire, remplace la rupture des ligaments scapholunaires et lunartriquétraux. L'ensemble osseux, qui se place en avant du massif carpien, est plus important que dans la luxation périlunaire classique, mais les autres atteintes ligamentaires sont identiques (fig. 11).

### *Fracture-dislocation transradio-scapholunaire*

Une solution de continuité, large de plusieurs millimètres, sépare un gros fragment styloïdien du reste de l'épiphyse radiale, puis l'ensemble des ligaments, qui unissaient le scaphoïde à l'os lunaire. L'os lunaire et le triquetrum restent solidaires de l'épiphyse radiale. Le scaphoïde et le reste du carpe, solidaire du fragment styloïdien, sont déjetés en dehors (fig. 12).

Le rapprochement des 2 fragments épiphysaires radiaux permet la réduction du diastasis scapho-lunaire.

## CONCLUSION

Il existe une grande similitude entre les désaxations à point de départ osseux, obtenues expérimentalement, et les désaxations observées en clinique.

Elles sont provoquées, soit par une inversion de l'orientation des forces qui traversent le squelette du poignet, soit par une diminution du rapport longueur osseuse/longueur ligamentaire : le raccourcissement de l'os rend le ligament trop long pour lui.

Il y a donc des points communs entre les désaxations d'origine osseuse et les désaxations carpienne d'origine ligamentaire.

Le terme d'«Instabilité du Carpe» est souvent utilisé pour évoquer les désaxations du carpe. Il ne se justifie pleinement que si les mouvements de tiroir persistent malgré la mise en tension du poignet. Ces derniers objectivent le fait que les forces qui traversent le carpe s'avèrent incapables de retendre la capsule.



Fig. 11. — Fracture luxation transscaphotriquéto-périlunaire.

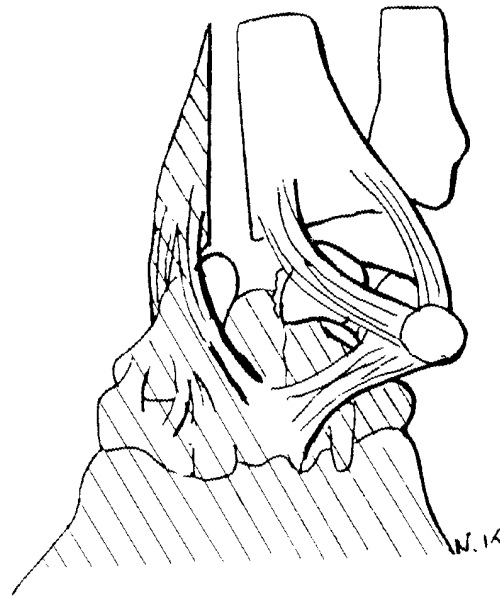

Fig. 12. — Fracture dislocation transradio-scapholunaire.

Cette situation ne peut se rencontrer que dans le cadre de fractures comminutives fraîches avec une large solution de continuité, associée à un délabrement capsulaire.

L'instabilité s'avère fort discutable dans tous les autres cas, puisque les mouvements compensatoires à l'origine des désaxations, rétablissent la tension ligamentaire.

Il y a modification, voire perturbation des équilibres physiologiques, mais non pas rupture d'équilibre.

Les désaxations sont plus ou moins spectaculaires : Il y a des cas discrets, comme celui de l'inclinaison dorsale de l'os lunaire, lors d'un raccourcissement du scaphoïde. Pourtant le ligament scapholunaire est anormalement sollicité.

Il y a les cas spectaculaires, comme celui de la carpectomie totale avec des mouvements de tiroir en tous sens, au repos et des axes de rotation anormalement évolutifs. Pourtant la mise en charge fait disparaître les tiroirs et règle le déplacement des axes.

En définitive la gravité des désaxations n'est pas fonction de l'instabilité, mais des contraintes ligamentaires anormales et des hyperpressions osseuses.

## BIBLIOGRAPHIE

- Allieu Y., Michon J. Entorses et luxations du poignet. Encyclopédie médico-chirurgicale Paris, 1976, 14086 B 10 : 75-90.
- Boabighi A., Kuhlmann J. N., Guerin-Surville H. L'indice radio-lunaire sagittal. J. Radiol., 1988, 69, 227-228.
- Fisk G. F. Carpal instability and the fractured scaphoid. Ann. Roy. Coll. Surg., 1970, 46, 63-76.
- Gerard Y., Schernberg F. Résection arthroplastique de la première rangée du carpe. In : Traité de chirurgie de la main de R. Tubiana, Masson, Paris, 1983, 513-520.
- Jeanne M. M., Mouchet A. Les lésions traumatiques fermées du poignet. Rapport au XXVII<sup>e</sup> Congrès Français de Chirurgie, Paris, 1919.
- Kapandji I. A. Physiologie articulaire. Tome 1., Membre Supérieur, Maloine, Paris, 1980.
- Kuhlmann J. N., Tubiana R. Mécanisme du poignet normal. In : Le Poignet de J. P. Razemon et G. R. Fisk, Expansion Scientifique, Paris, 1983, 62-71.
- Kuhlmann J. N. Le poignet et la colonne du pouce (Anatomie descriptive, fonctionnelle, physiopathologie, application clinique). Thèse de Doctorat de Biologie humaine, Pitié Salpêtrière, Paris, 1987, 683 pages.
- Nonnenmachen J. R., Naett R., Benabid M. Instabilité du carpe après cal vicieux du poignet chez l'adulte. Ann. Chir., 1978, 32, 561-564.
- Lombard, Goinard. Résection des os de la première rangée du carpe. Cités par Jentzer A., Oltramare J. H., In Encyclopédie Médicochirurgicale : Appareil locomoteur, 1954, Entorse du Poignet, 14085 J 10 : 5.
- Schernberg F., Lamarque B., Genevray J. C., Gerard Y. Les résections arthroplastiques de la première rangée du carpe. Ann. Chir., 1981, 35, 269-274.
- Smith D. K., Cooney W. P., Linscheid R. L., Chao E. Y. Effect of a scaphoid wrist osteotomy on carpal kinematic. J. Orthop. Res., 1989, 7, 590-598.
- Vinh T., Kuhlmann J. N. Mesure des pressions intra-articulaires du poignet. Acta Orthop. Belg., 1982, 576-588.

## SAMENVATTING

*J. M. KUHLMANN, A. BOABIGHI, M. MIMOUN and S. BAUX. Experimentele carpale desaxatie veroorzaakt door botlaesies.*

Botlaesies werden experimenteel aangebracht op 48 verse lijkpolsen. Het waren radius- en scaphoïdresecties, alsook min of meer uitgebreide resecties van de eerste carpale rij.

— de retroversie van de radiale glena veroorzaakt een verplaatsing naar craniaal en posterior van de carpus  
— de inkorting van het naviculare veroorzaakt een aanpassing van het os lunatum door ulnaire deviatie  
— de verwijdering van één of meerdere beenderen uit de eerste carpale rij verstoort volledig de carpale mechaniek en veroorzaakt een verplaatsing van de distale carpale rij naar anterior en naar mediaal.

De resulterende desaxaties verstoren de fysiologische evenwichten tussen de transossale krachten, slechts uitzonderlijk geven zij aanleiding tot een ruptuur van het equilibrium die alleen een echte instabiliteit kan veroorzaken.

## SUMMARY

*J. M. KUHLMANN, A. BOABIGHI, M. MIMOUN and S. BAUX. Experimental carpal displacements induced by bony lesions.*

Bony lesions were created experimentally in 48 fresh cadaver wrists. They consisted of radial and scaphoid resections along the extent of the proximal carpal row, representative of clinically-induced (usually traumatic) lesions. The displacements obtained experimentally to mirror each clinical situation modify the physiologic equilibrium established between the transosseal forces and the ligaments. The comparison between the experimentally-induced lesions and clinical displacements shows the etiology of the clinical conditions which indicates the proper treatment.